

## POCUS en medicina vascular

## POCUS in vascular medicine

ANA CRISTINA MONTENEGRO-ARENAS, JESÚS DAVID ARGÜELLO-CASTRO • BOGOTÁ, D.C. (COLOMBIA)

DOI: <https://doi.org/10.36104/amc.2024.4154>**Resumen**

La ecografía como herramienta diagnóstica económica, oportuna y de provecho en contextos de resucitación y emergencias se ha convertido en una herramienta no solo útil, sino necesaria tal y como lo ha sido un fonendoscopio. La Trombosis venosa profunda (TVP) y la embolia pulmonar (EP) son patologías susceptibles de ser evaluadas con ultrasonido. La evaluación a dos y tres puntos para la trombosis venosa profunda y la evaluación rutinaria de la aorta abdominal son importantes para pacientes en cualquier escenario. En este artículo se revisará la técnica e importancia de estas dos valoraciones. (*Acta Med Colomb* 2024; 49 (Suplemento). DOI: <https://doi.org/10.36104/amc.2024.4154>).

**Palabras clave:** *ultrasonido, POCUS, vascular, trombosis venosa profunda, aneurisma de aorta abdominal.*

**Abstract**

Ultrasound, as an economical, timely and profitable tool in the context of resuscitation and emergencies, has become not only useful, but as necessary a tool as the stethoscope. Deep vein thrombosis (DVT) and pulmonary embolism (PE) are diseases that can be evaluated with ultrasound. Two and three-point assessment for DVT and routine assessment of the abdominal aorta are important for patients in any setting. This article reviews the technique and importance of these two assessments. (*Acta Med Colomb* 2024; 49 (Suplemento). DOI: <https://doi.org/10.36104/amc.2024.4154>).

**Keywords:** *ultrasound, POCUS, vascular, deep vein thrombosis, abdominal aortic aneurysm.*

Dres. Ana Cristina Montenegro-Arenas, Jesús David Argüello-Castro. Fundación Santa Fe de Bogotá. Bogotá, D.C. (Colombia).

Correspondencia: Dra. Ana Cristina Montenegro-Arenas. Bogotá, D.C. (Colombia).

E-Mail: [montenegroarenas@gmail.com](mailto:montenegroarenas@gmail.com)

Recibido: 29/X/2024 Aceptado: 6/XI/2024

**Introducción**

La ecografía, como herramienta diagnóstica económica, oportuna y de provecho en contextos de resucitación y emergencias se ha convertido en un recurso no solo útil, sino necesario, tal como lo ha sido un fonendoscopio (1,2). La aparición de nuevas tecnologías portátiles ha facilitado cada vez más el acceso y transporte de este equipo por parte del personal médico, ayudando a la evaluación diagnóstica de líquidos libres en cavidades (abdominal, cardíaca y pleural) (3,4), exámenes cardíacos básicos completos, en la asistencia de procedimientos, en el diagnóstico de trombosis venosa, la vigilancia en unidad de cuidados intensivos (5, 6) y mejora de tiempos de diagnóstico (1, 2). Su amplia variedad de aplicaciones permite considerar la adición de estos conocimientos a la educación médica especializada donde el tiempo de aprendizaje y práctica beneficia positivamente el rendimiento de estas pruebas diagnósticas (5, 7).

**Ecografía y enfermedad tromboembólica venosa**

La trombosis venosa profunda (TVP) y la embolia pulmonar (EP) hacen parte de una misma entidad, denominada enfermedad tromboembólica venosa. Esta es una de la

patología frecuente a nivel mundial, con una incidencia anual de 45-117 personas por cada 100 000 habitantes (8). El rápido y adecuado diagnóstico de la enfermedad tromboembólica venosa (ETV) permite evitar eventos con altas tasas de mortalidad como lo es la embolia pulmonar, principal complicación generada por TVP con porcentajes de hasta el 30% de mortalidad cuando no es identificado (9).

Con el fin de disminuir los tiempos de hospitalización y mejorar de diagnóstico rápido, surgen desde 1990 el ultrasonido en la cama del paciente o POCUS por sus siglas en inglés (*point-of-care ultrasound*) como una recomendación del *American College of Emergency Physicians* para la evaluación de la TVP en urgencias (9). Este método consiste en la realización de ecografía a la cabecera del paciente del paciente, por personal médico entrenado para identificación de patologías agudas (10). POCUS ha demostrado ser una estrategia eficaz, confiable y rentable para el personal médico en la mayoría de los ámbitos, debido a que no necesitaría un informe o comunicación efectiva con el médico tratante para generar una conducta con respecto al paciente. Así mismo, el radiólogo y el personal de soporte no siempre están inmediatamente disponibles para realizar una ecografía, especialmente en las horas de alto flujo. Por

último, no es necesario la movilización del paciente a través del hospital mostrando así unos inevitables beneficios.

Adicionalmente, su sensibilidad y especificidad ha sido ampliamente probada en estudios clínicos (7, 9, 10-12), donde se encuentra una sensibilidad en los estudios desde 63% hasta 100% y una especificidad desde 95.7% hasta 97.1%, dependiendo de la metodología del estudio y del entrenamiento de los participantes médicos (7, 11, 12). El entrenamiento es el factor que más influye en los resultados de los estudios; por tal motivo, en el siguiente capítulo nos enfocaremos en describir las diferentes técnicas de realización de POCUS con base en la evidencia actual y así poder generar los conceptos básicos para la realización del ejercicio práctico de la mejor forma.

### Anatomía

La trombosis venosa principalmente ocurre en los miembros inferiores, donde las venas son subdivididas en superficiales y profundas. Las venas superficiales se extienden en el tejido subcutáneo permitiendo su fácil visualización y las venas profundas acompañan a las arterias principales de la extremidad dentro de la fascia muscular.

Las dos principales venas superficiales son las safena mayor, la cual surge de la vena femoral común y se extiende a través de la cara medial de la extremidad hasta la región dorsal del pie, donde dará origen a la vena dorsal del pie. Por otra parte, la vena safena menor se extiende a lo largo

de la cara lateral de la extremidad iniciando en la fosa poplítea y finalizando en la vena dorsal del pie.

El sistema profundo se origina en la vena ilíaca externa, la cual da origen a la vena femoral común. Tras su paso por el ligamento inguinal, da origen a la vena safena mayor y, posteriormente, 4-12 cm más adelante, a la vena femoral profunda. La vena femoral continúa su trayecto por la cara inferomedial de la extremidad hasta atravesar el conducto de los aductores, pasando a la cara posterior hasta llegar a la fosa poplítea donde pasará a ser la vena poplítea, donde acabará el sistema venoso proximal importante para la clasificación de las trombosis venosas profundas (Figura 1).

Después de salir de la fosa poplítea, la vena poplítea se dividirá en las venas tibiales anterior y posterior; así como en la vena peronea. Estas venas reciben todo el drenaje del plexo venoso soleo y venas gemelares, las cuales se encuentran dentro del sistema musculoesquelético.

### Instrumentos

El transductor lineal es utilizado en el modo venoso con rangos de profundidad de 1-4 cm y una frecuencia alrededor de 7.5 MHz (Tabla 1). La mayoría de los equipos de ecografía permiten ser usados para aplicaciones vasculares. Hoy en día, contamos con equipos portátiles como el Butterfly y el Lumify, dispositivos sin Doppler que permiten ser usados fácilmente al lado de la cama del paciente.

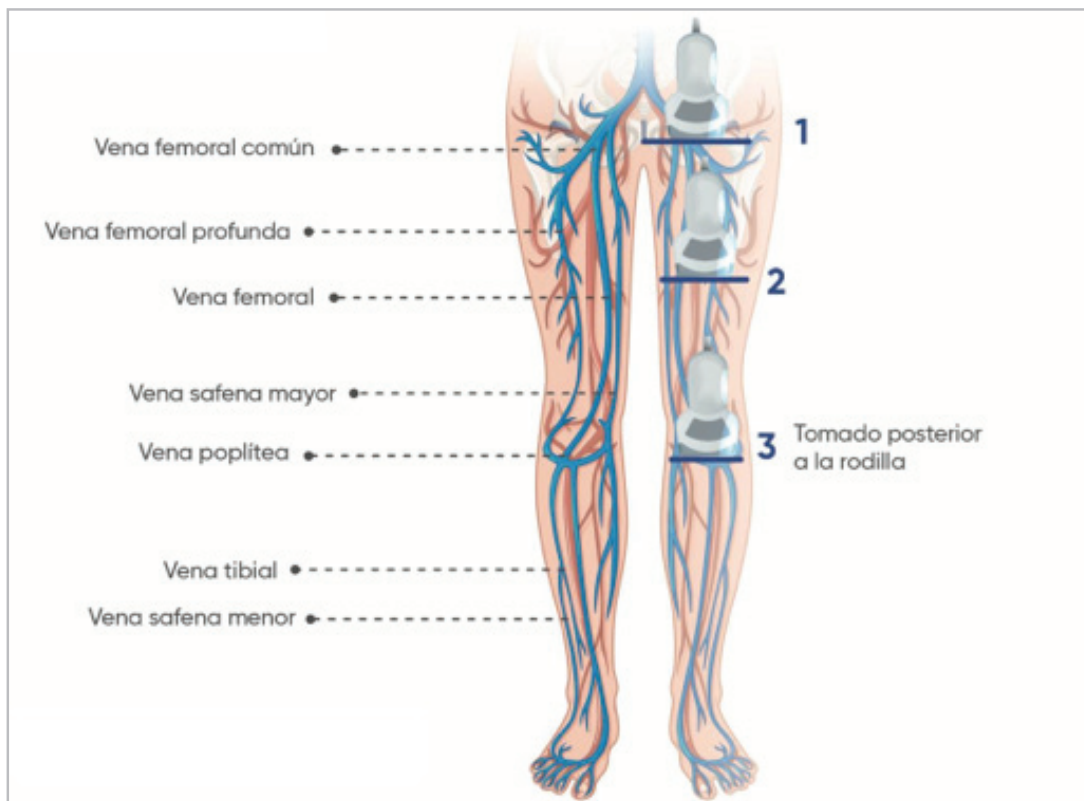


Figura 1. Ecografía del sistema venoso de miembros inferiores.

Tabla 1. Tipos de transductores.

Tipo de transductor	Sectorial	Curvo	Lineal
Frecuencia	1-5 MHz	2-5 MHz	5-10 MHz
Profundidad	35 cm	30 cm	9 cm
Aplicación	Corazón, Pulmón, Pleura, Abdomen	Vesícula biliar, Riñón, Hígado, Vejiga, Útero, Ovario, Aorta	Arterias, venas, Piel, Musculoesquelético, Testículos, Ojos, Tejido mamario
Elaboración propia.			

## Optimización del equipo

Con el fin de optimizar y sacar el mayor provecho a nuestro equipo, es necesario realizar ciertos ajustes sobre los factores influyentes en la ecografía: preset, frecuencia, profundidad, ganancia y foco.

- **Preset.** Cada equipo presenta distintos modos de configuración enfocados en el tipo de examen que buscamos realizar, en el caso de la TVP deberemos buscar el programa idóneo el cual no facilite la visualización del sistema venoso de la extremidad. Cada equipo presenta esta configuración predeterminada la cual siempre deberemos seleccionar (13-15).
- **Frecuencia.** La frecuencia es el número de ciclos completos por unidad de tiempo de una ondas, esta es expresada en Hertz y 1 Hz es equivalente a una frecuencia de un ciclo por segundo. Las frecuencias altas tienen longitudes de ondas cortas, que permiten pulsos más estrechos y mejor resolución de la imagen, pero también tienen menor profundidad. Por tal motivo, en el caso de la trombosis venosa profunda usaremos frecuencias entre 1 y 5 MHz para tener una alta resolución en tejidos de poca profundidad.
- **Profundidad.** La profundidad es dada por la frecuencia de ondas. A una mayor profundidad del tejido, presentaremos una disminución de la resolución, con lo cual se podría dificultar la visualización sistema venoso en paciente con gran cantidad de tejido adiposo. Por este motivo, deberemos compensar esta deficiencia de resolución con aumento de la ganancia, lo cual nos permite visualizar mejor las distintas estructuras vasculares y óseas (13).
- **Ganancia.** La ganancia es el nivel de la amplitud de la modulación de la señal recibida y permite aumentar la intensidad global del campo visual obtenido. A diferencia de la potencia, ganancia aumenta la señal recibida por el ecógrafo, por tal motivo, no permite diferenciar adecuadamente las estructuras en aquellos puntos donde se debe usar alta frecuencia y son de mayor profundidad (13).
- **Foco.** Es la máxima concentración de líneas dentro del Haz de ultrasonido. Por lo tanto, hay que situar el Foco a la altura de la zona de interés. Podemos disponer de varios Focos, pero con ello disminuirá el frame rate. Esto no es grave si la zona de exploración es poco dinámica, como en el caso de la mama, tiroides o testículos. El foco o focos se ajustan automáticamente al variar la profundidad (13).

## Técnica

La preparación del paciente es primordial para la realización del ejercicio de forma correcta, se debe posicionar primero en una cama en supino, ubicar la cabeza con una inclinación de 30°, lo cual favorece la congestión venosa en las extremidades inferiores ayudando a la visualización de sus defectos en la ecografía (Lilly CM; 2020). Posteriormente, el examinador deberá realizar una rotación externa de la cadera y flexión leve de la articulación de la rodilla, formando la llamada “pierna de rana” (12). Ya en la posición correcta, se considerará cualquiera de las dos técnicas a realizar en el POCUS: ecografía de 2 puntos o 3 puntos.

- **POCUS a 2 puntos.** Esta técnica evalúa la vena femoral común y la vena poplítea. La medición comienza en el ligamento inguinal, hasta el lugar donde se convierte en la vena femoral superficial (6–12 cm del ligamento inguinal), incluyendo siempre en la valoración a la unión safeno femoral. La vena poplítea se visualiza desde su inicio en la fosa poplítea hasta su ramificación en las venas peroneas y tibiales. Durante todo el trayecto, deberá realizarse compresión sobre el sistema venoso, asegurando de que el vaso de comprima casi a 100%, cual se confirmará la ausencia de trombosis dentro de la vena (14).
- **POCUS a 3 puntos.** Esta técnica es igual al POCUS de 2 puntos, su única diferencia es que presenta una visualización a nivel medial de la pierna con el fin de evaluar trombosis venosa a nivel del tercio medio de la extremidad (14).

Los hallazgos durante la exploración con POCUS de 2 y 3 puntos se pueden visualizar en las Figuras 2-6.

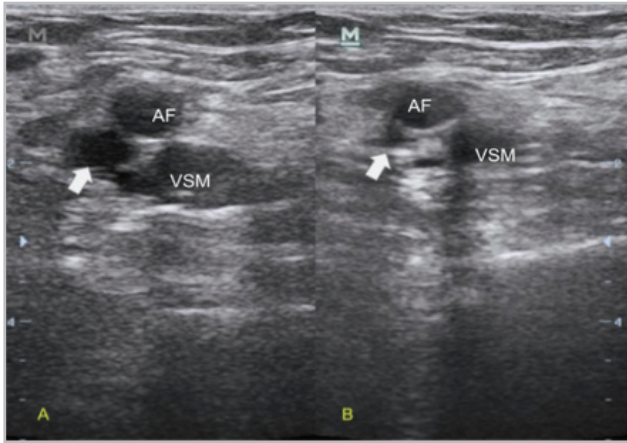
Existen diversas etiologías las cuales pueden ser causa de confusión con respecto a una trombosis venosa:

- Tromboflebitis superficial
- Quiste de Baker
- Nódulos inguinales agrandados
- Pseudoaneurismas
- Hematomas en crecimiento
- Formación de rouleaux

## Patología aórtica abdominal

La aorta es una de las principales arterias del cuerpo, responsable del mayor flujo arterial, y se subdivide en ramas que irrigan diferentes órganos abdominales (estómago, bazo y mesenterio), miembros inferiores y los riñones. La



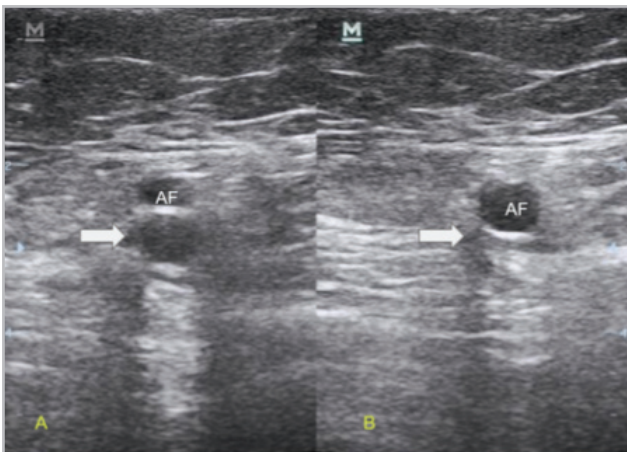


**Figura 2.** Unión safeno femoral visualizada mediante ecógrafo lineal. A: unión safeno femoral libre sin presencia de trombosis. B: se realiza compresión del sitio donde se aprecia colapso completo. Flecha gruesa: señala unión safeno femoral. AF: arteria femoral común. VSM: vena safena mayor.

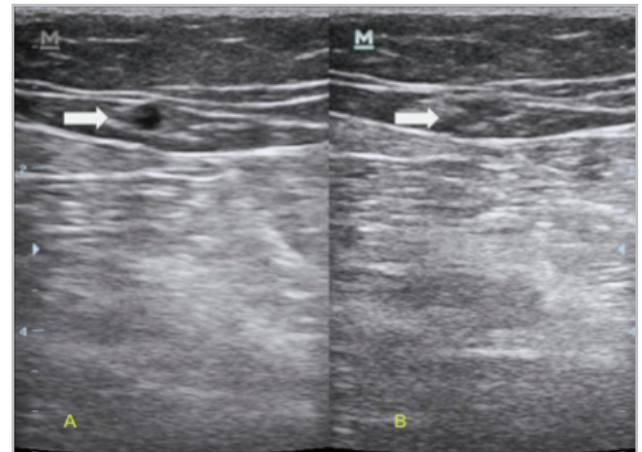
aorta abdominal es un componente que puede ser evaluado ecográficamente de forma sencilla, siguiendo su trayecto cefálico a caudal, con el objetivo de descartar malformaciones, dilataciones y disecciones de la pared aórtica (15,16).

Es de vital importancia descartar la patología abdominal aórtica, ya que presenta una alta mortalidad, especialmente en el caso de ruptura de la aorta, que puede alcanzar una tasa de mortalidad hasta 90% (15, 16). Gracias a la ecografía a la cabecera del paciente, se facilita un abordaje rápido en la identificación de la patología aórtica en el contexto de dolor abdominal agudo.

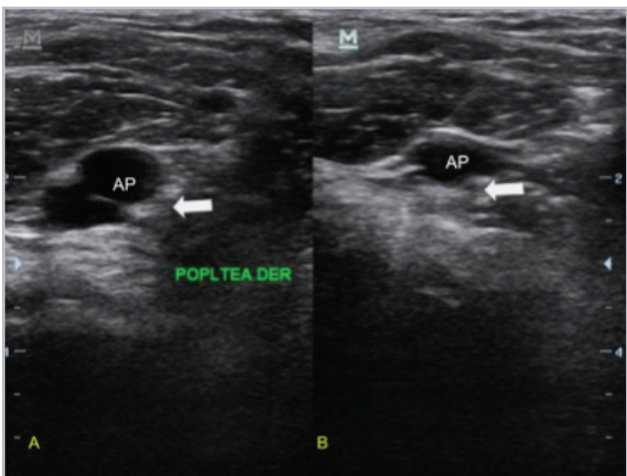
Anatómicamente, la aorta abdominal comienza tras su paso por el diafragma, y su primera rama es el tronco celíaco, que se divide en la arteria esplénica, la arteria hepática común y la arteria gástrica izquierda. Luego se origina la arteria mesentérica superior, que irriga el mesenterio superior, el duodeno y el colon transverso. Posteriormente,



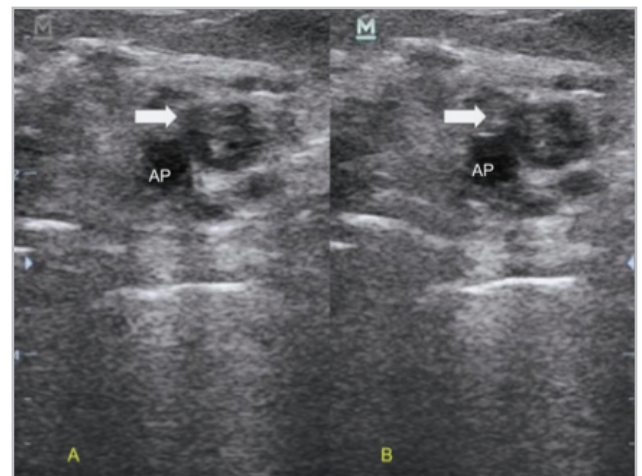
**Figura 3.** Se visualiza vena femoral profunda mediante ecógrafo lineal. A: vena femoral libre sin presencia de trombosis. B: se realiza compresión del sitio donde se aprecia colapso completo. Flecha gruesa: señala la vena femoral. AF: arteria femoral.



**Figura 4.** Se visualiza vena safena mayor mediante ecógrafo lineal. A: vena safena mayor libre sin presencia de trombosis. B: se realiza compresión del sitio donde se aprecia colapso completo. Flecha gruesa: señala la vena safena.



**Figura 5.** Se visualiza vena poplítea mediante ecógrafo lineal. A: vena poplítea libre sin presencia de trombosis. B: se realiza compresión del sitio con presencia de colapso completo. Flecha gruesa: señala la vena safena. AP: arteria poplítea



**Figura 6.** Se visualiza vena poplítea mediante ecógrafo lineal. A: vena poplítea con presencia de materia hipoeoico en su interior y ausencia de flujo. B: se realiza compresión del sitio donde no existe presencia de colapso completo. Flecha gruesa: señala la vena safena. AP: arteria poplítea.

te, se generan las arterias renales, seguidas de las arterias gonadales, y justo antes de dividirse en las arterias ilíacas comunes, encontramos la arteria mesentérica inferior, donde concluye la aorta abdominal (15, 16).

La visualización de la arteria aorta se realiza con un transductor convexo, capaz de alcanzar profundidades de hasta 30 cm. La exploración comienza en el epigastrio, con la visualización directa del inicio de la aorta abdominal. Las vértebras sirven como referencia, ya que la aorta avanza hacia la izquierda de los cuerpos vertebrales. Como primera referencia anatómica, se observa el tronco celíaco, con la arteria esplénica y la arteria hepática común. Desde ahí, se desliza el transductor hacia caudal para visualizar la estructura y tamaño de la pared aórtica. Al finalizar esta visualización longitudinal, se debe posicionar el transductor en el mesogastrio para obtener una vista transversal de la aorta (15, 16).

Un aneurisma se define como una dilatación de la pared aórtica mayor de 3 cm. Estos aneurismas deben ser monitoreados ecográficamente cada año si su tamaño es inferior a 5 cm. Para aquellos mayores de 5 cm, se recomienda seguimiento cada seis meses, y cuando superan los 5.5 cm, se debe evaluar la posibilidad de manejo quirúrgico (15, 16).

Las disecciones aórticas, que son la patología con mayor mortalidad en comparación con los aneurismas, se identifican entre 67 y 80% de los casos mediante ecografía (17). La presencia de un colgajo en la íntima, con movimiento asociado al pulso, es un signo claro de disección aórtica abdominal, y el doppler color es de gran ayuda para su identificación. Este hallazgo debe confirmarse en vistas tanto transversales como longitudinales para asegurar su presencia (Figura 7).

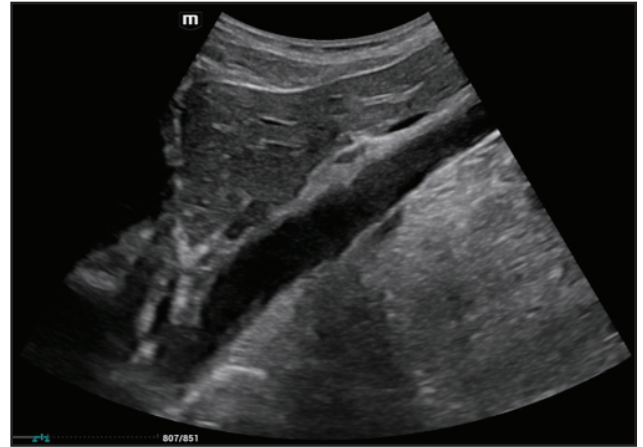## Conclusión

La tromboembolia venosa de los miembros inferiores puede ser identificada rápidamente mediante ecografía a la cabecera del paciente, lo que resalta la importancia de practicar adecuadamente las habilidades de compresión y seguimiento de trayectos venosos para su correcta detección. La identificación temprana de trombosis venosa permite instaurar un tratamiento anticoagulante oportuno, disminuyendo así los desenlaces de mortalidad.

Así mismo, en casos de dolor abdominal agudo, la capacidad de identificar cuadros de patología aórtica aguda, como la disección aórtica mediante POCUS, hace de este método una herramienta capaz de salvar vidas, destacando su relevancia en la práctica clínica actual, tanto en el ámbito hospitalario, en el servicio de emergencias, en la unidad de cuidado intensivo y en la consulta externa.

## Referencias

1. **Olgers TJ, Azizi N, Blans M, Bosch F, Gans ROB, Ter Maaten JC.** Point-of-care Ultrasound (PoCUS) for the internist in Acute Medicine: a uniform curriculum. *The Netherlands Journal of Medicine.* 2019;77(5):168-176.



**Figura 7.** Se visualiza mediante ecógrafo convexo aorta abdominal en visión longitudinal sin anomalías visibles.

2. **Segikuchi H.** Tools of the trade: Point-of-care ultrasonography as a stethoscope. *Semin Respir Crit Care Med.* 2016;37:68-87.
3. **Labovitz AJ, Noble VE, Bierig M, Goldstein SA, Jones R, Kort S, et al.** Focused Cardiac Ultrasound in the Emergent Setting: A Consensus Statement of the American Society of Echocardiography and American College of Emergency Physicians. *Journal of the American Society of Echocardiography.* 2010;23(12):1225-30.
4. **Rajendram R, Hussain A, Mahmood N, Kharal M.** Feasibility of using a hand-held ultrasound device to detect and characterize shunt and deep vein thrombosis in patients with COVID-19: an observational study. *Ultrasound J.* 2020;12.
5. **Galien S, Hultström M, Lipcsey M, Stattin K, Frithiof R, Rosén J, et al.** Point of care ultrasound screening for deep vein thrombosis in critically ill COVID-19 patients, an observational study. *Thromb J.* 2021;19:38.
6. **Moore CL, Copel JA.** Point-of-care ultrasonography. *N Engl J Med.* 2011;364:749-57.
7. **Mumoli N, Vitale J, Giorgi-Pierfranceschi M, Sabatini S, Tulino R, Cei M, et al.** General practitioner-performed compression ultrasonography for diagnosis of deep vein thrombosis of the leg: A multicenter, prospective cohort study. *Ann Fam Med.* 2017;15:535-9.
8. **Heit JA.** Epidemiology of venous thromboembolism. *Nat Rev Cardiol.* 2015;12:464-74.
9. **Caronia J, Sarzynski A, Tofighi B, Mahdavi R, Allred C, Panagopoulos G, et al.** Resident performed two-point compression ultrasonography is inadequate for diagnosis of deep vein thrombosis in the critically ill. *J Thromb Thrombolysis.* 2014;37:298-302.
10. **Pomero F, Borretta V, Bonzini M, Melchio R, Douketis JD, Fenoglio LM, et al.** Accuracy of emergency physician-performed ultrasonography in the diagnosis of deep-vein thrombosis: A systematic review and meta-analysis. *Thromb Haemost.* 2013;109:137-45.
11. **Fischer EA, Kinnear B, Sall D, Kelleher M, Sanchez O, Mathews B, et al.** Hospitalist-operated compression ultrasonography: A point-of-care ultrasound study (HOCUS-POCUS). *J Gen Intern Med.* 2019;34:2062-7.
12. **Kory PD, Pellecchia CM, Shiloh AL, Mayo PH, DiBello C, Koenig S.** Accuracy of Ultrasonography Performed by Critical Care Physicians for the Diagnosis of DVT. *Chest.* 2011;139(3):538-42.
13. **Rumack CM, Levine D.** Diagnostic Ultrasound E-Book. 5ta ed. Elsevier; 2017.
14. **Varrias D, Palaiodimos L, Balasubramanian P, Barrera CA, Nauka P, Melainis AA, et al.** The use of point-of-care ultrasound (POCUS) in the diagnosis of deep vein thrombosis. *J Clin Med.* 2021;10:3903.
15. **Lippi G, Sanchis-Gomar F, Mattiuzzi C.** Systematic literature review and critical analysis of RDW in patients with aortic pathologies. *Curr Probl Cardiol.* 2024;49:102476.
16. **Du T, Wang W, Wang Y, Piao H, Liu K.** Research progress on aortic root aneurysms. *Med Sci Monit.* 2024;30.
17. **Roudaut RP, Billes MA, Gosse P, Deville C, Baudet E, Fontan F, et al.** Accuracy of M-mode and two-dimensional echocardiography in the diagnosis of aortic dissection: an experience with 128 cases. *Clin Cardiol.* 1988;11:553-62.

