

Ecografía clínica (POCUS) en el abordaje del paciente con enfermedades infecciosas

Clinical ultrasound (POCUS) in the approach to patients with infectious diseases

JOSÉ ATILIO NÚÑEZ-RAMOS, HOSAM FAKIH-DE LEÓN, CARLOS RESTREPO-GUETTE, DIEGO VIASUS-PÉREZ • BARRANQUILLA (COLOMBIA)

DOI: <https://doi.org/10.36104/amc.2024.4152>

Resumen

Las enfermedades infecciosas son un motivo frecuente de visita a consultas externas y urgencias y están asociadas con una alta morbilidad y mortalidad. La ecografía clínica o POCUS (*point-of-care ultrasound*) es una tecnología no invasiva que ha ganado atención por su practicidad y capacidad de proporcionar de forma rápida más información que el examen físico tradicional, ayudando a aproximaciones diagnósticas y terapéuticas. La ecografía clínica (POCUS) ha demostrado ser útil en una variedad de enfermedades infecciosas, incluidas sepsis, infecciones del tracto respiratorio, infecciones de la piel y tejidos blandos, dengue e infecciones intraabdominales. El uso de la ecografía clínica (POCUS) en enfermedades infecciosas mejora la precisión diagnóstica y reduce el tiempo de diagnóstico y tratamiento en comparación con la evaluación médica tradicional. Sin embargo, aún se necesita más investigación, incluido el desarrollo de protocolos estandarizados para su uso en diferentes enfermedades infecciosas y la evaluación del impacto en desenlaces clínicos relevantes. (*Acta Med Colomb* 2024; 49 (Suplemento). DOI: <https://doi.org/10.36104/amc.2024.4152>).

Palabras clave: POCUS, ultrasonido, enfermedades infecciosas, sepsis.

Abstract

Infectious diseases are a common reason for outpatient and emergency room visits and are associated with high morbidity and mortality. Clinical ultrasound, or point-of-care ultrasound (POCUS), is a non-invasive technology that has garnered attention due to its practicality and ability to rapidly provide more information than a traditional physical exam, helping in diagnostic and therapeutic approaches. Clinical ultrasound (POCUS) has proven to be useful in a variety of infectious diseases, including sepsis, respiratory tract infections, skin and soft tissue infections, dengue and intra-abdominal infections. The use of clinical ultrasound (POCUS) in infectious diseases improves diagnostic accuracy and reduces the time required for diagnosis and treatment compared to traditional medical assessment. However, more research is needed, including developing standardized protocols for use in different infectious diseases and evaluating the impact on relevant clinical outcomes. (*Acta Med Colomb* 2024; 49 (Suplemento). DOI: <https://doi.org/10.36104/amc.2024.4152>).

Keywords: POCUS; ultrasound; infectious diseases; sepsis.

Drs. José Atilio Núñez-Ramos, MSc, Hosam Fakh-De León, Carlos Restrepo-Guette, Diego Viasus-Pérez, MSc. PhD: Departamento de Medicina, División de Ciencias de la Salud, Universidad del Norte y Hospital Universidad del Norte, Barranquilla (Colombia).
Correspondencia: Dr José Atilio Núñez-Ramos. Barranquilla (Colombia).
E-Mail: anunezj@uninorte.edu.co
Recibido: 29/XI/2024 Aceptado: 6/XI/2024

Introducción

Las enfermedades infecciosas son un motivo de visita frecuente en la consulta ambulatoria y el ámbito hospitalario, y se relacionan con una alta morbimortalidad. En muchas ocasiones, estos pacientes se presentan con manifestaciones clínicas inespecíficas sin lograr identificar un foco claro de infección o documentar un aislamiento de un microorganismo causal (1). Por lo anterior, el abordaje de las enfermedades infecciosas ha sido un desafío para el

médico, donde la historia clínica, las imágenes y los estudios microbiológicos se han convertido en herramientas indispensables.

El ultrasonido a la cabecera del paciente, ecografía clínica o POCUS (*point-of-care ultrasound*), es una técnica no invasiva que se utiliza en diferentes áreas de la medicina. La utilidad de la ecografía clínica se ha evaluado en diversas patologías y en contextos como consulta externa, unidad de cuidados intensivos (UCI), urgencias y hospitalización.

El uso del ultrasonido por el clínico ha crecido y cobrado importancia debido a su practicidad y capacidad de proporcionar de forma rápida más información que el examen físico tradicional, siendo útil para realizar abordajes diagnósticos y terapéuticos (2). Los estudios demuestran que POCUS tiene una alta validez diagnóstica (3), impacta en tiempo de diagnóstico de la enfermedad (4) y en la estancia del paciente en los servicios hospitalarios (5).

En esta revisión narrativa pretendemos discutir la evidencia disponible alrededor del uso de POCUS dentro del campo de la infectología. Se ha realizado una búsqueda en Pubmed bajo los términos “POCUS”, “*point-of-care ultrasound*”, “*infectious diseases*”, “*pneumonia*”, “*endocarditis*”, “*soft-tissue infections*”, “*tuberculosis*” y “*dengue*”. Se han revisado las referencias de algunos manuscritos, y finalmente se han incluido los artículos que se han considerado más relevantes.

Ecografía clínica y sepsis

La sepsis es un problema de salud pública a nivel mundial que cobra la vida de millones de pacientes anualmente. Los pacientes que desarrollan choque séptico, manifestado por hipoperfusión tisular e hipotensión, tienen una mortalidad intrahospitalaria mayor. La identificación rápida de la sepsis y el choque séptico es fundamental para disminuir el impacto clínico en la población afectada. La ecografía clínica puede ayudar en la evaluación de la sepsis, incluyendo la rápida identificación y control de la fuente de infección, así como una estrecha monitorización hemodinámica y del tratamiento. En casos de choque, puede contribuir al diagnóstico diferencial entre el choque séptico y el estado de choque por otras etiologías (6).

Al abordar un paciente con sepsis o choque séptico, un desafío clínico es la identificación precisa y rápida del sitio de infección. El aporte de POCUS en este escenario es la capacidad de confirmar, por su alta especificidad, algunos focos infecciosos dentro de la evaluación inicial del paciente. En un estudio prospectivo realizado por Cortellaro y colaboradores (7), la ecografía clínica fue una herramienta eficaz y confiable para la identificación del sitio de infección y fue superior a la evaluación clínica inicial. El diagnóstico del sitio de infección por POCUS se logró en 89% de los pacientes y tuvo una sensibilidad de 73% (IC 95%, 66-79%) y una especificidad de 95% (IC 95 %, 77-99 %), comparado con la evaluación clínica inicial que tuvo una sensibilidad de 48% (IC 95 %, 41-55%) y una especificidad de 86% (IC 95%, 66-95%). De forma similar, Lichtenstein y colaboradores (8) realizaron un estudio para evaluar la utilidad del ultrasonido a la cabecera del paciente en la UCI. Los investigadores encontraron que POCUS impactó en el plan terapéutico en 22% de los pacientes, incluida la identificación de una fuente de infección en 15% de los casos.

La ecografía clínica también se ha utilizado para evaluar variables hemodinámicas en el diagnóstico y tratamiento de pacientes con sepsis y choque séptico. La guía “Sobrevi-

viendo a la sepsis” recomienda utilizar variables dinámicas para definir la respuesta a volumen en el paciente con hipotensión y/o hipoperfusión (9). La medición de parámetros de función ventricular derecha ha permitido identificar pacientes con mayor mortalidad en sepsis y choque séptico (10). Así mismo, hay trabajos que han propuesto la clasificación de pacientes en la UCI con sepsis en diferentes clusters, utilizando medidas clínicas y ecocardiográficas, algunos de estos asociados con una mayor mortalidad a corto y largo plazo (11).

En 2021 se publicó un estudio piloto que demostró una mejoría en los desenlaces clínicos al utilizar una estrategia de reanimación guiada por ultrasonido en pacientes con choque séptico. Se realizaron medidas repetidas de gasto cardíaco y sus cambios con la elevación pasiva de las extremidades inferiores. Además, se obtuvo el valor de resistencia de la vasculatura periférica, permitiendo tomar decisiones sobre la reanimación con líquidos y soporte vasopresor en este grupo de pacientes (12). En este momento se encuentra en curso el estudio ANDROMEDA SHOCK-2, un ensayo controlado, aleatorizado multicéntrico, cuyo objetivo es comparar una estrategia de reanimación personalizada basada en fenotipificación clínica y evaluación de la perfusión periférica, en comparación con terapia estándar, en la reanimación temprana del paciente con choque séptico utilizando POCUS con una sólida base fisiológica (13).

Ecografía clínica y neumonía

Uno de los focos infecciosos más frecuentes es la infección de las vías respiratorias. La evidencia disponible indica una superioridad del ultrasonido pulmonar sobre la radiografía de tórax como método diagnóstico para múltiples condiciones pulmonares. En un metaanálisis de 10 estudios, la ecografía clínica demostró una sensibilidad de 95% y especificidad de 93% para la detección de neumonía, comparado con valores de sensibilidad de 69% y especificidad de 77% de la radiografía de tórax (14). Adicionalmente, POCUS puede detectar derrames paraneumónicos, y diferenciar entre derrames no complicados y empiema. Otro metaanálisis que incluyó 12 estudios encontró una sensibilidad y especificidad del ultrasonido para la detección de derrame pleural de 94% y 98% respectivamente, mientras que la sensibilidad y especificidad de la radiografía de tórax fue de 51% y 91% respectivamente (15).

En 2008 se publicó el primer protocolo de abordaje de la disnea por ecografía clínica (POCUS) que reportaba una validez diagnóstica de 90% (16). La neumonía es uno de los diagnósticos diferenciales más importantes y con mayor variedad de hallazgos en la ecografía pulmonar. La ecografía clínica pulmonar utiliza patrones de artefactos ecográficos para evaluar la presencia de alteraciones pleurales o subpleurales. En condiciones normales o en enfermedades de compromiso hemodinámico (por ejemplo, insuficiencia cardíaca), la pleura (visceral y parietal) se visualiza como una línea delgada hiperecogénica con movimiento en cada res-

piración. No obstante, en patologías inflamatorias (ejemplo: neumonía bacteriana, viral, enfermedades intersticiales, o distress respiratorio del adulto) puede tornarse irregular y engrosada (17).

Por otro lado, la ecografía pulmonar utiliza la densidad del parénquima para transmitir las ondas. Si el pulmón está lleno de aire (normal, poco o nada denso), este aire rechaza el ultrasonido y no podrán verse imágenes definidas debajo de la pleura, solo líneas A horizontales de reverberación (Figura 1A). En el caso que el pulmón esté más denso de lo normal (ocupación intersticial o alveolar), y que estas alteraciones estén en contacto con la pleura (subpleural), se acompaña de la aparición de artefactos de reverberación verticales denominados líneas B (Figura 1B). La cantidad de líneas B guarda una relación directamente proporcional a la densidad del tejido ocupado. La presencia de líneas B unilaterales aisladas focalizadas en una sola región y, en algunas ocasiones, acompañado de un borde subpleural irregular hiperecogénico (signo de la línea fragmentada o “shred sign”) es consistente con la presencia de una consolidación no translobar (Figura 1C). La consolidación translobar se acompaña siempre de broncograma aéreo, que son los puntos hiperecogénicos dentro de la consolidación. Si al visualizar la consolidación los puntos hiperecogénicos (broncograma aéreo) se mueven con la respiración, se denomina broncograma aéreo dinámico. El broncograma aéreo estático se asocia a atelectasia y el dinámico tiene una alta especificidad para neumonía bacteriana (sensibilidad 45%, especificidad 99%) (18).

Ecografía clínica e infección de vías urinarias

La pielonefritis es la forma de presentación más frecuente de infección de vías urinarias altas. La evidencia sobre el rendimiento diagnóstico e impacto clínico de POCUS en pacientes con infección del tracto urinario es escasa. Su principal utilidad está en la detección temprana de uropatía obstructiva y complicaciones como abscesos o pielonefritis enfisematosa. Un estudio retrospectivo de 243 pacientes

con pielonefritis aguda evaluó la eficacia de POCUS en el diagnóstico y tratamiento (19). La frecuencia de identificación de anomalías significativas (obstrucción moderada a grave, gas o absceso) con ecografía clínica fue en 39.5% de los pacientes. Además, el 34.3% fueron direccionados a recibir intervenciones quirúrgicas como nefrostomía percutánea, drenaje de absceso, litotricia o nefrectomía. Reportes de caso también han sugerido la POCUS para el diagnóstico temprano de pielonefritis enfisematosa (20,21), mediante la identificación de focos ecogénicos asociado a sombras acústicas irregulares distales (insertar imagen), y la diferenciación de otras entidades de curso más benigno como la pielitis enfisematosa (Figura 2).

Ecografía clínica e infecciones hepatobiliares

En pacientes con colecistitis aguda la ecografía clínica ha demostrado un adecuado rendimiento diagnóstico mediante la visualización de edema, engrosamiento de la pared vesicular mayor de 3 mm y presencia de signo de Murphy ecográfico (Figura 3). Un metaanálisis que incluyó 8652 pacientes reportó valores de sensibilidad de 71% (95% CI, 69–72%), y especificidad de 85% para POCUS realizada por el médico de urgencias. Estos valores fueron similares a los obtenidos por médicos radiólogos (22). Además, la presencia de colecciones hipocóicas únicas o múltiples, con o sin presencia de septos en el parénquima hepático y la visualización de la vía biliar (no visible en condiciones normales) con paredes engrosadas en ausencia de flujo Doppler, son altamente sugestivos abscesos hepáticos y colangitis respectivamente.

En cuanto al diagnóstico de los abscesos hepáticos por POCUS en servicio de urgencias, un estudio retrospectivo de 268 pacientes reportó una sensibilidad de 86%. La frecuencia de falsos negativos fue de 14%, siendo las lesiones del segmento VIII del hígado las más difíciles en su visualización por ultrasonido (23). Reportes de caso también han soportado su utilidad el diagnóstico de abscesos hepáticos en el servicio de urgencias (24). Finalmente,

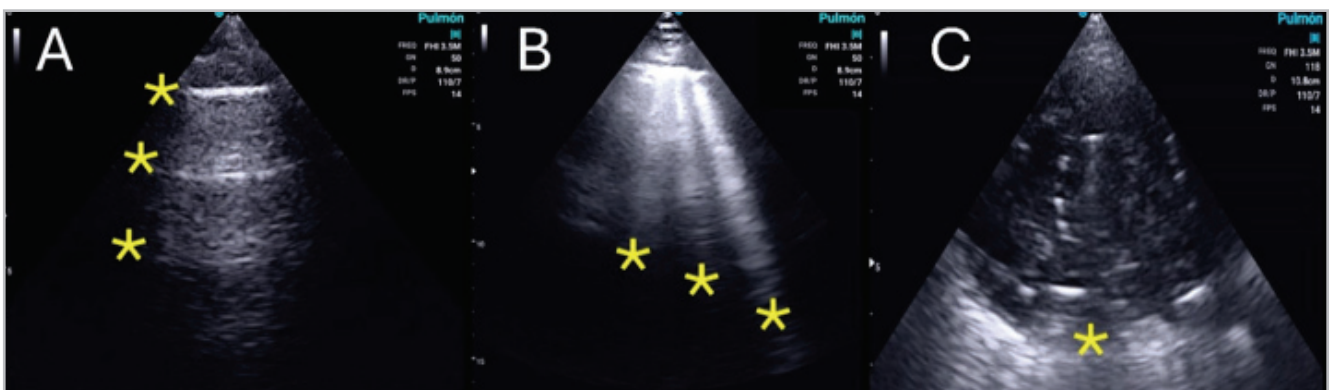

Figura 1. Ultrasonido pulmonar. Panel A: ultrasonido pulmonar normal. Línea pleural (primer asterisco de arriba abajo) con los artefactos de reverberación por la aireación normal pulmonar (líneas A). Panel B: líneas B de compromiso intersticial. Panel C: consolidación translobar con línea hiperecogénica donde termina la consolidación y comienza el pulmón aireado (asterisco). Imágenes propias de los autores.

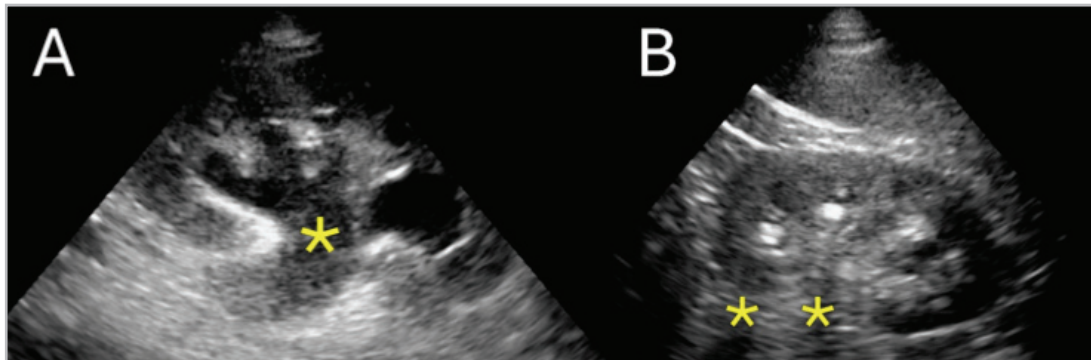


Figura 2. Ultrasonido en pielonefritis. Panel A: hidronefrosis moderada. Pelvis renal dilatada y pérdida del seno renal hiperecoico por vías urinarias anecoicas. Panel B: ultrasonido renal con dos imágenes hiperecoicas con sombra acústica posterior (asteriscos) sin dilatación de la vía urinaria. Imágenes propias de los autores.

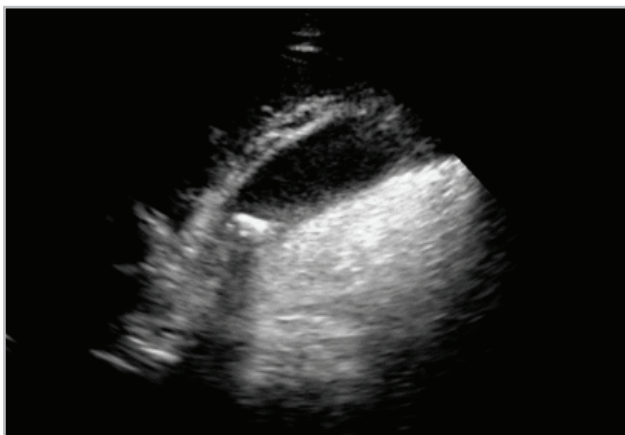


Figura 3. Ultrasonido biliar. Vesícula biliar con imagen hiperecoica (cálculo) en el cuello y su respectiva sombra acústica posterior. Se aprecia engrosamiento de la pared vesicular y una delgada línea anecoica de líquido alrededor. Imagen propia de los autores.

la aplicabilidad de POCUS en pacientes con colangitis no está bien establecida. Se ha descrito un reporte de caso de diagnóstico de colangitis por ecografía clínica (25).

Ecografía clínica e infección de piel y tejidos blandos

Las infecciones de piel y tejidos blandos son una causa frecuente de sepsis y choque séptico. La ecografía clínica puede ser útil para diferenciar los abscesos cutáneos y fascitis necrotizante de infecciones superficiales como la celulitis. Una revisión sistemática y metaanálisis de ocho estudios con 747 pacientes adultos y pediátricos, evaluó el papel de POCUS en infecciones de piel y tejidos blandos en el servicio de urgencias. Los autores encontraron un buen rendimiento diagnóstico de POCUS para identificación de abscesos cutáneos en pacientes adultos (sensibilidad de 96.2%, especificidad de 82.9%). En pacientes pediátricos, encontraron una precisión diagnóstica similar, asociándose además a reducción en la necesidad de procedimientos invasivos. Lo anterior podría ser relevante por la disminución de posibles riesgos asociados al acto quirúrgico y uso de anestesia (26).

El rendimiento de la ecografía clínica en otras infecciones de piel y tejidos blandos, como la fascitis necrotizante, aún es objeto de estudio. Una revisión sistemática de tres estudios observacionales, 16 reportes de caso y dos series de casos sobre el uso de POCUS en el diagnóstico de fascitis necrotizante encontró que el hallazgo ecográfico más de fue el líquido perifascial. El engrosamiento subcutáneo acompañado de de fascial de 4 mm mostró un mayor rendimiento diagnóstico, con sensibilidad del 88% y especificidad de 93%. Otros hallazgos reportados fueron la presencia de aire sub-fascial y edema de tejidos blandos (patrón de empedrado) (Figura 4) (27).

Ecografía clínica y dengue

El dengue es una infección que se ha considerado reemergente durante los últimos años (28). Los pacientes con dengue con signos de alarma o dengue grave presentan una alta morbilidad y mortalidad, por lo tanto, se ha establecido un monitoreo estricto y manejo guiado por protocolos en estos pacientes. El fenómeno de fuga capilar que ocurre en la fase crítica del dengue hace que POCUS sea una herramienta valiosa en la evaluación y el seguimiento de estos pacientes. La identificación de líquido libre en la cavidad abdominal, edema de pared vesicular, derrame pleural o líneas B pulmonares son algunas de las variables a identificar. Estos hallazgos pueden indicar compromiso de órgano motivando un manejo más agresivo y monitoreo más estricto (29, 30).

Gleeson y colaboradores (31) llevaron a cabo un estudio en pacientes ambulatorios con sospecha de dengue no grave para determinar la relación entre los hallazgos de POCUS y los desenlaces, incluida la necesidad de visitas hospitalarias o admisiones no planificadas. Entre 253 niños evaluados, los pacientes con engrosamiento de la pared de la vesícula biliar (> 3 mm) requirieron con mayor frecuencia visita no planificada u hospitalización que aquellos con una pared normal de la vesícula biliar (67% versus 17%, respectivamente, $p < 0.001$). En otro estudio retrospectivo realizado entre 2013 y 2021, se incluyeron 77 niños con choque por dengue y ventilación mecánica, y se utilizó la

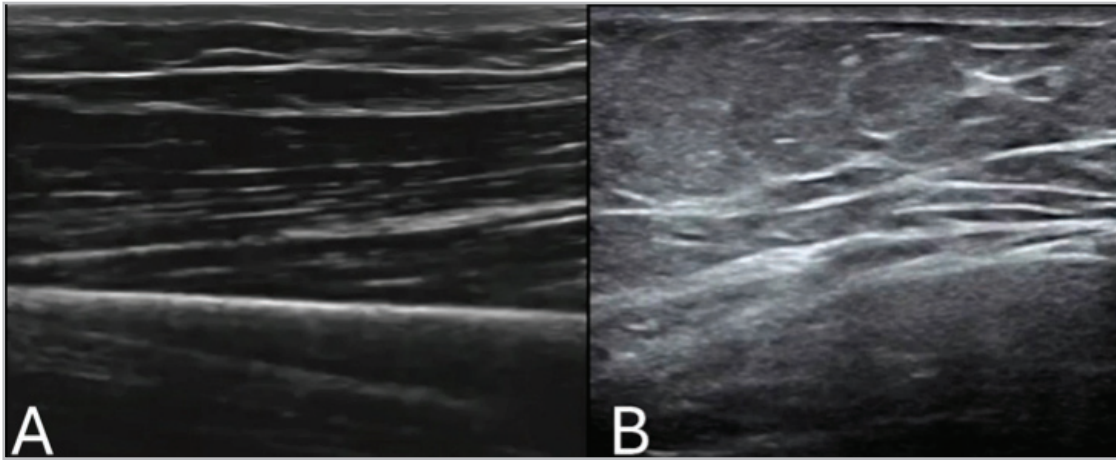


Figura 4. Ultrasonido en celulitis. Panel A: imagen con transductor lineal de la piel normal. Panel B: imagen con transductor lineal donde se aprecia cambio en el tejido celular subcutáneo con patrón de empedrado característico de la celulitis. Imágenes propias de los autores.

ecografía clínica para la evaluación y el seguimiento de la hemodinámica y la administración de líquidos (32). El uso de POCUS comparado con su no uso, se asoció con menor riesgo de muerte, un mayor volumen de líquido de reanimación y mejoras en los niveles de lactato en sangre y escalas de disfunción orgánica.

Finalmente, un estudio encontró que, aunque la ecografía clínica fue útil para detectar fugas de plasma en la atención primaria en pacientes con dengue, aún quedan desafíos para garantizar imágenes de alta calidad y precisión diagnóstica (29).

Ecografía clínica y tuberculosis

La tuberculosis es una enfermedad infecciosa de alta morbimortalidad a nivel mundial. En algunos casos, llegar al diagnóstico puede ser un desafío en el que la toma de muestras invasivas o no invasivas, cultivos y pruebas moleculares son de gran importancia. La ecografía clínica

podría ayudar en el diagnóstico de esta enfermedad. Una revisión sistemática de seis estudios publicada en el año 2021 reportó que el hallazgo de nódulos subpleurales y consolidación pulmonar tuvieron la mayor utilidad diagnóstica en tuberculosis pulmonar (sensibilidad 72.5-100% y especificidad de 46.7-80.4%). Otros hallazgos ecográficos de relevancia fueron la presencia de derrame pleural, cavitaciones, patrón miliar, y consolidación pulmonar. La presencia de patrón miliar en el ultrasonido pulmonar se representa con múltiples líneas B en la zona comprometida. La cavitación pulmonar será visible si está rodeada de pulmón consolidado y solo se apreciará la pared de la cavitación como una línea hiperecoica dado que el aire dentro de la misma no transmite el ultrasonido, solo lo refleja (Figura 5). La sensibilidad y especificidad de la combinación de los cuatro signos ecográficos (nódulo subpleural, consolidación pulmonar, derrame pleural y cavitación) fue de 56 y 93%, respectivamente (33).

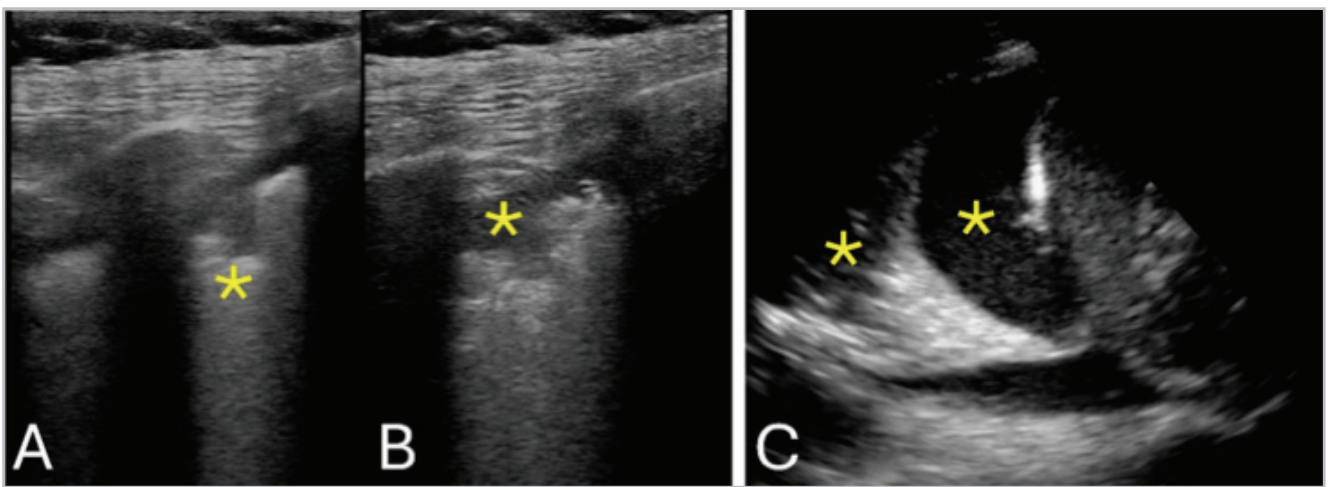


Figura 5. Ultrasonido en tuberculosis. Panel A y B: ultrasonido pulmonar con transductor lineal donde se aprecia irregularidad de la línea pleural con una zona hipoeoica (asterisco) que corresponde a un nódulo subpleural. Panel C: imagen posterolateral del pulmón con transductor sectorial que muestra una zona anecoica (negra, asterisco) que representa derrame pleural, y la consecuente consolidación por atelectasia pasiva (zona hiperecoica adyacente al derrame) secundaria al derrame (asterisco). Imagen propia de los autores.

Por otra parte, desde hace más de una década se desarrolló el protocolo FASH (*Focused assessment with sonography for HIV-associated tuberculosis*) para el diagnóstico de tuberculosis extrapulmonar en pacientes que viven con VIH (Figura 6). Este protocolo incluye la evaluación de 6 puntos en tórax y abdomen en búsqueda de signos de derrame pericárdico, derrame pleural, ascitis, nódulos linfáticos abdominales y lesiones focales hepáticas o esplénicas. Un estudio de cohortes prospectivo conducido en Malawi demostró que la adición del protocolo FASH a la historia clínica y examen físico influyó en la toma de decisiones en 76% de los pacientes con tuberculosis probable/confirmada (Figura 1). La linfadenopatía abdominal, seguida de los derrames pleural y pericárdico, tuvieron el valor predictivo positivo más alto para la tuberculosis probable/confirmada. Un FASH de (≥ 1 hallazgo positivo) reportó un rendimiento aceptable con una sensibilidad del 71% y especificidad de 76% (34). En otro estudio prospectivo que evaluó la aplicación de protocolo FASH en pacientes que viven con VIH y sospecha tuberculosis, los predictores ecográficos independientes de tuberculosis fueron adenopatía intraabdominal, ascitis y derrame pericárdico. La capacidad diagnóstica del protocolo FASH fue superior en pacientes con recuento celular de linfocitos CD4 $<100/\text{mm}^3$, con sensibilidad y especificidad de 80% (95% CI, 71-87%) y 56% (95% CI, 47-66%) respectivamente (35).

Ecografía clínica y endocarditis

Los ecocardiogramas transtorácico y transesofágico son las herramientas principales en el diagnóstico y seguimiento de la endocarditis infecciosa (36). Se ha demostrado que POCUS realizado por profesionales de la salud tiene una gran precisión diagnóstica en comparación con la ecocardiografía transtorácica (37). También se ha documentado la utilidad de la ecografía clínica (POCUS) para la identificación de anomalías valvulares, como insuficiencia mitral

y calcificación del anillo mitral, que confieren un mayor riesgo de desarrollo de endocarditis (38).

La inclusión de la ecografía clínica (POCUS) en el escenario de la endocarditis ha mostrado que puede ser útil para una valoración inicial de las válvulas cardíacas, pero aún no hay publicaciones que evalúen de forma adecuada su capacidad diagnóstica o impacto clínico. Reportes de casos han encontrado que permite la identificación general de anomalías valvulares que parecen corresponder a vegetaciones, las cuales son posteriormente confirmadas por ecocardiografía formal (39, 40).

Conclusiones

Aunque la evidencia aún está en desarrollo, la ecografía clínica se ha consolidado como una herramienta invaluable en el diagnóstico y manejo de diversas enfermedades infecciosas. Su capacidad para proporcionar imágenes en tiempo real y no invasivas permite una evaluación rápida y precisa en escenarios clínicos críticos en consultas ambulatorias, cuidados intensivos, urgencias y hospitalización. POCUS se ha mostrado útil en una variedad de enfermedades infecciosas, incluyendo sepsis, infecciones respiratorias, infecciones de piel y tejidos blandos, dengue e infecciones intraabdominales. La incorporación de la ecografía clínica en enfermedades infecciosas mejora la precisión diagnóstica y reduce los tiempos de diagnóstico y tratamiento en comparación con los métodos tradicionales. Esto se traduce en una atención médica más eficiente y en una mejoría potencial en los resultados clínicos de los pacientes.

Con el fin de integrar la evaluación por ultrasonido en los pacientes con enfermedades infecciosas, proponemos un flujograma que inicia con la identificación clínica de un paciente con infección, sepsis o choque séptico. Luego de una evaluación clínica cuidadosa que incluye historia clínica y examen físico, si existe alguna duda específica en relación con el foco infeccioso o una pregunta clínica

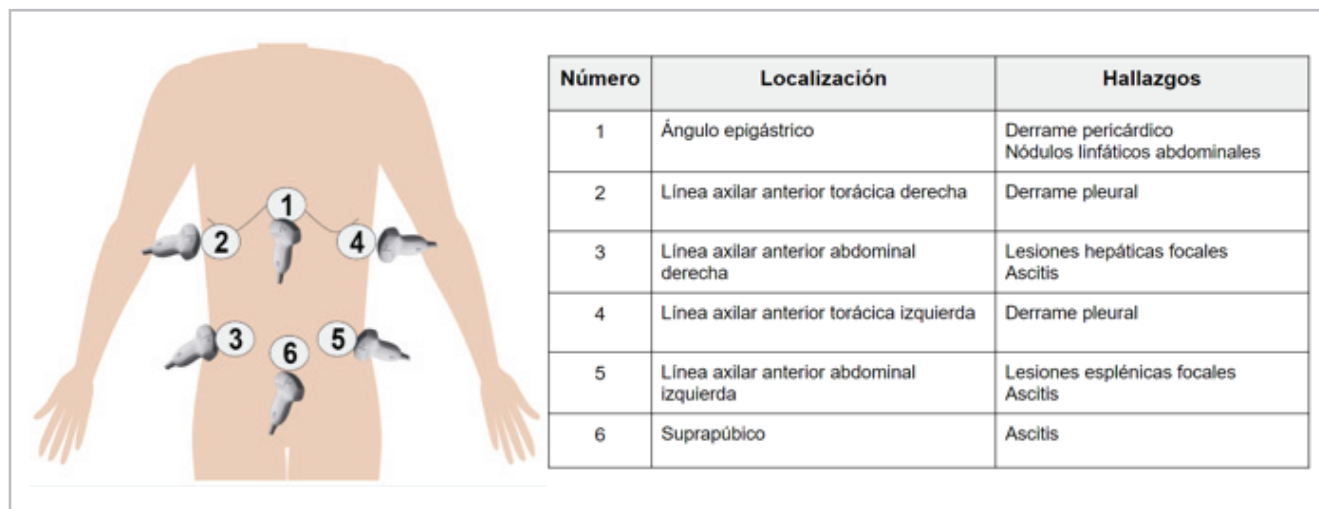


Figura 6. Protocolo FASH.

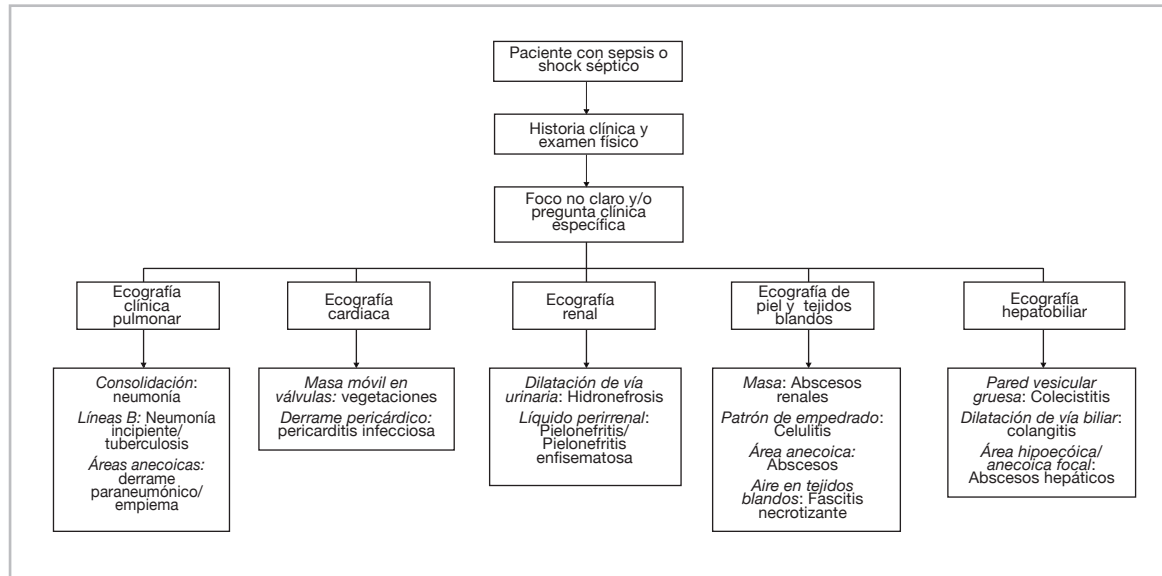


Figura 7. Flujograma paciente con sepsis o choque séptico.

puntual (colecciones renales, dilatación de la vía urinaria o biliar, engrosamiento de pared vesicular, líquido libre en cavidad, etc), se procede a la evaluación por POCUS que permita identificar hallazgos en relación con algún foco particular (Figura 7).

No obstante, se requiere de más investigación, así como el desarrollo de protocolos estandarizados para su uso de POCUS en diferentes enfermedades infecciosas y la evaluación de su impacto en variables clínicas relevantes, como la duración de la estancia hospitalaria o la mortalidad. La realización de estudios de alta calidad es crucial para respaldar la integración sistemática de POCUS en la práctica médica diaria para el diagnóstico y tratamiento de las enfermedades infecciosas.

Referencias

- Díez-Vidal A, Martínez-Martín P, González-Muñoz B, Tung-Chen Y. Point-of-care ultrasound in infectious diseases: Current insights and future perspectives. *Clin Infect Dis*. 2024;79:420–9.
- Díaz-Gómez JL, Mayo PH, Koenig SJ. Point-of-care ultrasonography. *N Engl J Med*. 2021;385:1593–602.
- Ahn JH, Jeon J, Toh H-C, Noble VE, Kim JS, Kim YS, et al. SEARCH 8Es: A novel point of care ultrasound protocol for patients with chest pain, dyspnea or symptomatic hypotension in the emergency department. *PLoS One*. 2017;12:e0174581.
- Baid H, Vempalli N, Kumar S, Arora P, Walia R, Chauhan U, et al. Point of care ultrasound as initial diagnostic tool in acute dyspnea patients in the emergency department of a tertiary care center: diagnostic accuracy study. *Int J Emerg Med*. 2022;15.
- Huang CT, Chang CH, Chen JY, Ling DA, Lee AF, Wang PH, et al. The effect of point-of-care ultrasound on length of stay and mortality in patients with chest pain/dyspnea. *Ultraschall in der Medizin (Stuttgart, Germany: 1980)*. 2023;44(4):389–394.
- Polyzogopoulou E, Velliou M, Verras C, Ventoulis I, Parissis J, Osterwalder J, et al. Point-of-care ultrasound: A multimodal tool for the management of sepsis in the emergency department. *Medicina (Kaunas, Lithuania)*. 2023;59(6).
- Cortellaro F, Ferrari L, Molteni F, Aseni P, Velati M, Guarnieri L, et al. Accuracy of point of care ultrasound to identify the source of infection in septic patients: a prospective study. *Intern Emerg Med*. 2017;12:371–8.
- Lichtenstein D, Axler O. Intensive use of general ultrasound in the intensive care unit: Prospective study of 150 consecutive patients. *Intensive Care Med*. 1993;19:353–5.
- Evans L, Rhodes A, Alhazzani W, Antonelli M, Coopersmith CM, French C, et al. Surviving sepsis campaign: international guidelines for management of sepsis and septic shock 2021. *Intensive Care Med*. 2021;47:1181–247.
- Lanspa MJ, Cirulis MM, Wiley BM, Olsen TD, Wilson EL, Beesley SJ, et al. Right ventricular dysfunction in early sepsis and septic shock. *Chest*. 2021;159:1055–63.
- Gerri G, Vignon P, Aubry A, Fedou A-L, Charron C, Silva S, et al. Cardiovascular clusters in septic shock combining clinical and echocardiographic parameters: a post hoc analysis. *Intensive Care Med*. 2019;45:657–67.
- Devia Jaramillo G, Menendez Ramirez S. USER protocol as a guide to resuscitation of the patient with septic shock in the emergency department. *Open Access Emerg Med*. 2021;13:33–43.
- Ramascó F, Aguilar G, Aldecoa C, Bakker J, Carmona P, Domínguez D, et al. Hacia la personalización de la reanimación del paciente con shock séptico: fundamentos del ensayo ANDROMEDA-SHOCK-2. *Rev Esp Anestesiol Reanim*. 2024;71:112–24.
- Chavez MA, Shams N, Ellington LE, Naithani N, Gilman RH, Steinhoff MC, et al. Lung ultrasound for the diagnosis of pneumonia in adults: a systematic review and meta-analysis. *Respir Res*. 2014;15:50.
- Youseffard M, Baikpour M, Ghelichkhani P, Asady H, Shahsavari Nia K, Moghadas Jafari A, et al. Screening performance characteristic of ultrasonography and radiography in detection of pleural effusion: A meta-analysis. *Emerg (Tehran)*. 2016;4:1–10.
- Lichtenstein DA, Mezière GA. Relevance of lung ultrasound in the diagnosis of acute respiratory failure: the BLUE protocol. *Chest*. 2008;134:117–25.
- Soni NJ, Arntfield R, Kory P. Point of care ultrasound. 2da ed. Philadelphia, PA: Elsevier - Health Sciences Division; 2021.
- Haaksma ME, Smit JM, Heldeweg MLA, Nooitgedacht JS, de Grooth HJ, Jonkman AH, et al. Extended lung ultrasound to differentiate between pneumonia and atelectasis in critically ill patients: A diagnostic accuracy study: A diagnostic accuracy study. *Crit Care Med*. 2022;50:750–9.
- Chen K-C, Hung S-W, Seow V-K, Chong C-F, Wang T-L, Li Y-C, et al. The role of emergency ultrasound for evaluating acute pyelonephritis in the ED. *Am J Emerg Med*. 2011;29:721–4.
- Mazumder P, Al-Khouja F, Moeller J, Lahham S. A case report on distinguishing emphysematous pyelitis and pyelonephritis on point-of-care ultrasound. *Clin Pract Cases Emerg Med*. 2021;5:35–8.
- Xing ZX, Yang H, Zhang W, Wang Y, Wang C-S, Chen T, et al. Point-of-care ultrasound for the early diagnosis of emphysematous pyelonephritis: A case report and literature review. *World J Clin Cases*. 2021;9:2584–94.
- Huang SS, Lin KW, Liu KL, Wu YM, Lien WC, Wang HP. Diagnostic

- performance of ultrasound in acute cholecystitis: a systematic review and meta-analysis. *World journal of emergency surgery*. 2023;18(1): 54.
23. **Lin AC-M, Yeh DY, Hsu Y-H, Wu C-C, Chang H, Jang T-N, et al.** Diagnosis of pyogenic liver abscess by abdominal ultrasonography in the emergency department. *Emerg Med J*. 2009;26:273–5
 24. **McClure MB, Patel K, Cabrera G, Kalivoda EJ.** Point-of-care ultrasound diagnosis of a pyogenic liver abscess in the emergency department. *J Am Coll Emerg Physicians Open*. 2021;2:e12412.
 25. **Georges N, Ford C, Moreno M, Zagroba S.** Point-of-care ultrasound assisting in the rapid diagnosis of acute cholangitis 60 years after cholecystectomy. *J Emerg Med* 2022;62:e8–10.
 26. **Barbic D, Chenkin J, Cho DD, Jelic T, Scheuermeyer FX.** In patients presenting to the emergency department with skin and soft tissue infections what is the diagnostic accuracy of point-of-care ultrasonography for the diagnosis of abscess compared to the current standard of care? A systematic review and meta-analysis. *BMJ Open*. 2017;7:e013688.
 27. **Gan RK, Sanchez Martínez A, Abu Hasan MA-S, Castro Delgado R, Arcos González P.** Point-of-care ultrasonography in diagnosing necrotizing fasciitis-a literature review. *J Ultrasound*. 2023;26:343–53.
 28. **Chala B, Hamde F.** Emerging and re-emerging vector-borne infectious diseases and the challenges for control: A review. *Front Public Health*. 2021;9.
 29. **Osorio L, Prieto I, Zuluaga D, Ropero D, Dewan N, Kirsch JD.** Evaluation of remote radiologist-interpreted point-of-care ultrasound for suspected dengue patients in a primary health care facility in Colombia. *Infect Dis Poverty*. 2023;12.
 30. **Dewan N, Zuluaga D, Osorio L, Krienke M-E, Bakker C, Kirsch J.** Ultrasound in dengue: A scoping review. *Am J Trop Med Hyg*. 2021.
 31. **Gleeson T, Pagnarith Y, Habsreng E, Lindsay R, Hill M, Sanseverino A, et al.** Dengue Management in Triage using Ultrasound in children from Cambodia: a prospective cohort study. *Lancet Reg Health West Pac*. 2022;19:100371.
 32. **Vo LT, Nguyen DT, Tran TN, Tran HH-T, Doan TT-H, Pham TN, et al.** Pediatric profound dengue shock syndrome and use of point-of-care ultrasound during mechanical ventilation to guide treatment: Single-center retrospective study, 2013-2021. *Pediatr Crit Care Med*. 2024;25:e177–85.
 33. **Bigio J, Kohli M, Klinton JS, MacLean E, Gore G, Small PM, et al.** Diagnostic accuracy of point-of-care ultrasound for pulmonary tuberculosis: A systematic review. *PLoS One* 2021;16:e0251236.
 34. **Kahn D, Pool K-L, Phiri L, Chibwana F, Schwab K, Longwe L, et al.** Diagnostic utility and impact on clinical decision making of focused assessment with sonography for HIV-associated tuberculosis in Malawi: A prospective cohort study. *Glob Health Sci Pract* 2020;8:28–37.
 35. **Van Hoving DJ, Kenge AP, Maartens G, Meintjes G.** Point-of-care ultrasound predictors for the diagnosis of tuberculosis in HIV-positive patients presenting to an emergency center. *J Acquir Immune Defic Syndr* 2020;83:415–23.
 36. **Delgado V, Ajmone Marsan N, de Waha S, Bonaros N, Brida M, Burri H, et al.** 2023 ESC Guidelines for the management of endocarditis. *Eur Heart J*. 2023;44:3948–4042.
 37. **Lucas BP, Candotti C, Margeta B, Evans AT, Mba B, Baru J, et al.** Diagnostic accuracy of hospitalist-performed hand-carried ultrasound echocardiography after a brief training program. *J Hosp Med*. 2009;4:340–9.
 38. **Schoenberg B, Alkhatabi M, Lahham S.** Point-of-care ultrasound in the evaluation of mitral valve regurgitation and mitral annular calcification. *Clin Pract Cases Emerg Med*. 2020;4:628–9.
 39. **Cohen A, Greco J, Levitus M, Nelson M.** The use of point-of-care ultrasound to diagnose infective endocarditis causing an NSTEMI in a patient with chest pain. *J Am Coll Emerg Physicians Open*. 2020;1:120–3.
 40. **Solla P, Cancelo P, López E, de la Hera J, Morís C, Gutiérrez J.** Point-of-care ultrasonography in geriatric medicine: usefulness for approaching infectious endocarditis diagnosis. *J Geriatr Cardiol*. 2022;19:1001–2.

