

Dolor dorsal persistente

Un caso de espondilodiscitis por coccidioidomicosis

Persistent back pain

A case of spondylodiscitis due to coccidioidomycosis

ALDO HUGO SANTOYO-SAAVEDRA, ALEJANDRO RAÚL ANTAÑO-MARTÍNEZ • MONTERREY (MÉXICO)

DOI: <https://doi.org/10.36104/amc.2023.2865>

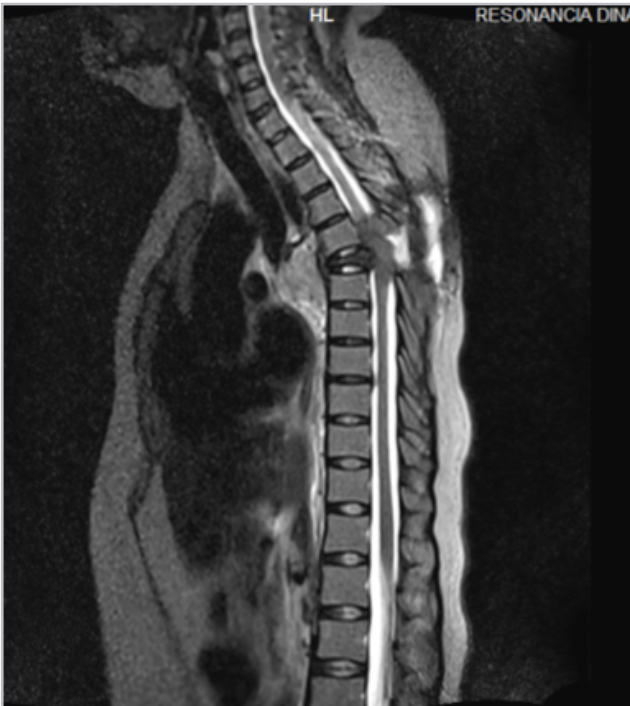

Figura 1. Resonancia magnética de columna dorsal en secuencia T2 corte sagital que muestra a nivel de T5 lesión ósea blástica que afecta cuerpo vertebral, pedículo y apófisis transversa.

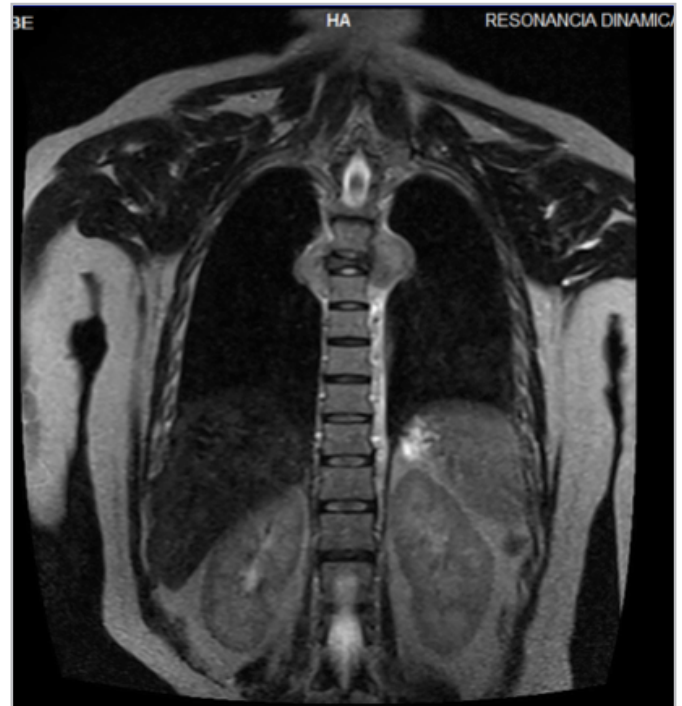

Figura 2. Resonancia magnética de columna dorsal en secuencia T2 corte coronal que muestra lesión ósea blástica en T5 que afecta cuerpo vertebral, pedículo, apófisis transversa y unión costo vertebral derecha condicionando disminución del diámetro intervertebral.

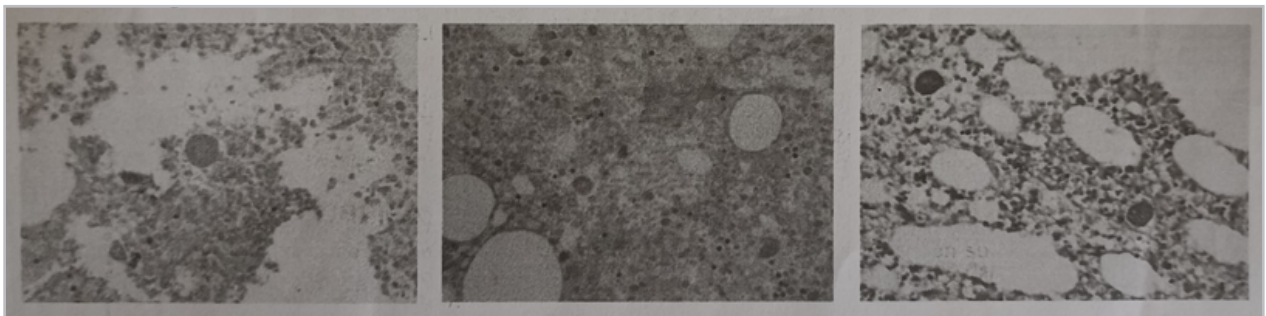


Figura 3. Biopsia vertebral con hallazgos de osteomielitis crónica asociada a esférulas endosporuladas compatibles con coccidioides.

Mujer de 44 años con antecedente de artritis reumatoide. Inició hace cuatro años con dolor en región dorsal y lumbar, pérdida de peso no significativa, sin fiebre, parestesias y debilidad progresiva en miembros

inferiores hasta llegar a la inmovilización. A la exploración física paraplejía de miembros inferiores y reflejos osteotendinosos disminuidos, sin adenomegalias ni masas. Laboratorios sin anomalías. La resonancia

Doctores: Aldo Hugo Santoyo-Saavedra, Alejandro Raúl Antaño-Martínez: Departamento de Medicina Interna, Centro Médico Nacional del Noreste. Monterrey (México).
Correspondencia: Dr. Aldo Hugo Santoyo-Saavedra. Monterrey (México). E-Mail: ahsantoyosaavedra@gmail.com Recibido: 13/II/2023 Aceptado: 3/VII/2023

magnética de columna dorsal y lumbar mostró lesión ósea blástica en T5 que afecta cuerpo vertebral, pedículo, apófisis transversa y unión costo vertebral derecha condicionando disminución del diámetro intervertebral (Figuras 1 y 2). Biopsia vertebral con hallazgos de osteomielitis crónica asociada a estructuras micóticas compatibles con coccidioides (Figura 3). Recibiendo anfotericina b desoxicolato durante dos semanas, hidratación intravenosa, presentando mejoría, egresándose con itraconazol y control por infectología. La coccidioidomycosis es una infección fúngica capaz de producir osteomielitis

siendo la columna lumbar el sitio principal, pudiendo complicarse con abscesos paravertebrales (1, 2).

Referencias

1. **Crum N. F.** Coccidioidomycosis: A Contemporary Review. *Infectious diseases and therapy*. 2022; **11**(2), 713–742.
2. **Johnson, R. H., Sharma, R., Kuran, R., Fong, I., & Heidari, A.** Coccidioidomycosis: a review. *Journal of investigative medicine: the official publication of the American Federation for Clinical Research*. 2021; **69**(2), 316–323.