

Poliangeítis granulomatosa severa con refractariedad al tratamiento convencional

Severe granulomatous polyangiitis refractory to conventional treatment

LAURA MARÍA GARCÍA-HENAO, EDGAR EDUARDO CASTRO-OSORIO,
DIEGO ALFONSO SÁNCHEZ-RODRÍGUEZ • MANIZALES (COLOMBIA)
DIANA MARCELA HOYOS-LLANOS • BOGOTÁ, D.C. (COLOMBIA)

DOI: <https://doi.org/10.36104/amc.2023.2836>

Resumen

Paciente femenina de 40 años de edad, con diagnóstico de vasculitis tipo poliangeítis granulomatosa C-anca positivo, con compromiso destructivo severo de la nariz y polineuropatía sensitivomotora de miembros inferiores; recibió tres pulsos de ciclofosfamida, esteroides a dosis altas, rituximab, azatioprina y metotrexate, con refractariedad al tratamiento obligando a los clínicos a buscar diagnósticos diferenciales y toma de decisiones acorde al cuadro clínico, finalmente manejada con plasmaféresis (24/07/22), siendo este el primer caso descrito con este tratamiento a pesar de no tener progresión renal o hemorragia pulmonar difusa grave. (*Acta Med Colomb* 2023; 48. DOI: <https://doi.org/10.36104/amc.2023.2836>).

Palabras clave: *granulomatosis con poliangeítis, mucosa nasal, sistema respiratorio, enfermedades autoinmunes.*

Abstract

A 40-year-old female patient with a diagnosis of granulomatous polyangiitis c-ANCA positive vasculitis and severe destructive involvement of the nose and sensorimotor polyneuropathy of the lower limbs received three pulses of cyclophosphamide, high-dose steroids, rituximab, azathioprine and methotrexate. She was refractory to treatment, forcing the clinicians to look for differential diagnoses and make decisions based on the clinical picture. She was ultimately treated with plasmapheresis (07/24/2022), with this being the first case described using this treatment despite not having kidney progression or severe diffuse pulmonary hemorrhage. (*Acta Med Colomb* 2023; 48. DOI: <https://doi.org/10.36104/amc.2023.2836>).

Keywords: *granulomatosis with polyangiitis, nasal mucosa, respiratory system, autoimmune diseases.*

Dra. Laura María García-Henao: Médica General. SES Hospital Universitario de Caldas; Dr. Edgar Eduardo Castro-Osorio: Especialista en Medicina Interna y Geriátrica. SES Hospital Universitario de Caldas, Universidad de Manizales; Dr. Diego Alfonso Sánchez-Rodríguez: Especialista en Medicina Interna e Infectología, SES Hospital Universitario de Caldas, Universidad de Caldas. Manizales (Colombia).

Dra. Diana Marcela Hoyos-Llanos: Especialista en Medicina Interna, servicio de trasplantes. Fundación Santa Fe de Bogotá. Bogotá, D.C. (Colombia).

Correspondencia: Dra. Laura María García Henao. Manizales (Colombia).

E-Mail: lauragarciah20@gmail.com

Recibido: 18/I/2023 Aceptado: 26/IV/2023

Introducción

La poliangeítis granulomatosa (PGA) es un tipo de vasculitis asociada a autoanticuerpos anticitoplasma de neutrófilos (ANCA) (1). Usualmente afecta las vías respiratorias, tanto superiores como inferiores con una prevalencia de 90% (2, 3) y a nivel renal de 78% (3, 4). Se estima que la tasa de supervivencia a 10 años es de 40% cuando los riñones están comprometidos y de 60-70% cuando no hay compromiso renal (5). El tratamiento que se considera estándar en la actualidad es la combinación de glucocorticoides y ciclofosfamida, el cual ha aumentado la supervivencia y ha

dado lugar a la remisión en más de 90% de los pacientes, especialmente en pacientes que aún no han desarrollado daño renal importante (5).

Se presenta un caso de PGA sin compromiso renal donde a pesar de un diagnóstico y tratamiento temprano acorde a la literatura científica, desarrolló necrosis severa de los tejidos, siendo refractaria a tratamiento médico.

Caso clínico

Paciente femenina de 40 años, procedente de Chinchiná, Caldas, Colombia, previamente sana, sin antecedentes fa-

miliares de importancia incluyendo no autoinmunidad. Con cuadro clínico que inicia en diciembre de 2020, consistente en secreción serohemática nasal constante y cefalea desde noviembre de 2021, disestesias ascendentes simétricas de miembros inferiores asociado a aftas orales recurrentes y erupciones cutáneas ocasionales con empeoramiento de las lesiones nasales. No presentó fenómeno de Raynaud, síntomas secos, artritis, alopecia, contacto con tóxicos, uso de drogas recreativas, sílice, hidrocarburos, pesticidas, uso de piercing, cirugías nasales, infecciones respiratorias recurrentes ni viajes a regiones de riesgo para leishmaniasis.

En octubre de 2021 anticuerpos contra el citoplasma del neutrófilo (c-ANCAS y p-ANCAS) con reporte negativo. Biopsia nasal inicial con reporte de cambios inflamatorios sin otras alteraciones, nueva biopsia en diciembre de 2021 reportó inflamación aguda con depósitos de fibrina, abundante infiltrado de polimorfonucleares con algunas áreas con proliferación de pequeños vasos e infiltrado inflamatorio de linfocitos, plasmocitos, histiocitos, no vasculitis, no granulomas. La paciente presentó progresión de los síntomas de polineuropatía y empeoró la secreción nasal, con salida concomitante de costras, por lo que se realiza electromiografía con neuroconducción que confirma polineuropatía sensitivo motora de las cuatro extremidades y resonancia magnética nuclear (RMN) de senos paranasales evidencia perforación del tabique nasal (Figura 1).

Ante la clínica sugestiva de PGA, a pesar de tener títulos de C-Anca negativos, considerando riesgo/beneficio se definió desde febrero del 2022 tratamiento con metrotexate 15 mg semanal y ácido fólico, sin mejoría. Se tomaron nuevos niveles de p-ANCA negativos, c-ANCA positivos 1:20 y proteinasa 3 negativos. Ante no respuesta a metotrexate se indicaron pulsos de ciclofosfamida intravenoso 750 mg mensual, con profilaxis diaria con trimetoprim 160mg/sulfametoxazol 800 mg. Posterior a 3 pulsos, sin respuesta, con progresiva destrucción tisular necrotizante hasta pérdida completa del tabique y columella nasal. Se continuó manejo intrahospitalario para manejo multidisciplinario.

Mediante pruebas de laboratorio se descartó infección por *Mycobacterium tuberculosis*, micobacterias no tuberculosas, *Histoplasma*, *Cryptococcus*, *Paracoccidioidomycosis*, *Straphylococcus Aureus* y *Leishmania*. Se tomaron nuevas biopsias, con reporte de dermatopatología de ulceración, áreas de supuración, infiltrados densos y difusos, con la presencia de acúmulos de histiocitos que corresponden a granuloma, además microangiopatía, necrosis fibrinoide y destrucción arteriolar (Figura 2), confirmando el diagnóstico de granulomatosis con poliangeitis, congruente con la presunción clínica previa.

Se definió inicio de rituximab 375 mg/m² semanal por cuatro semanas (500 mg semanales). Como reacciones a este medicamento presentó aumento de cifras tensionales, cistitis, cefalea, empeoramiento del dolor nasal, candidiasis vaginal y nasal, situaciones que cedieron con manejo médico y al finalizar las cuatro semanas se continuó tratamiento

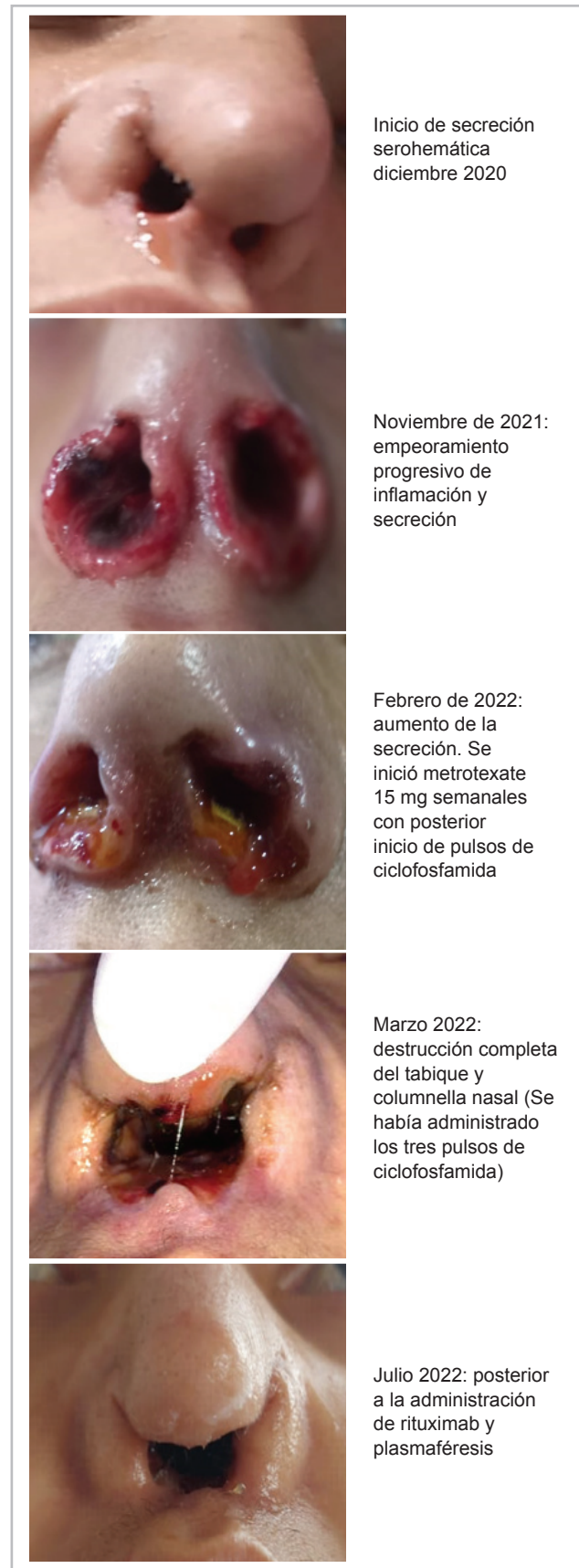

Figura 1. Seguimiento fotográfico de la evolución de las lesiones nasales.

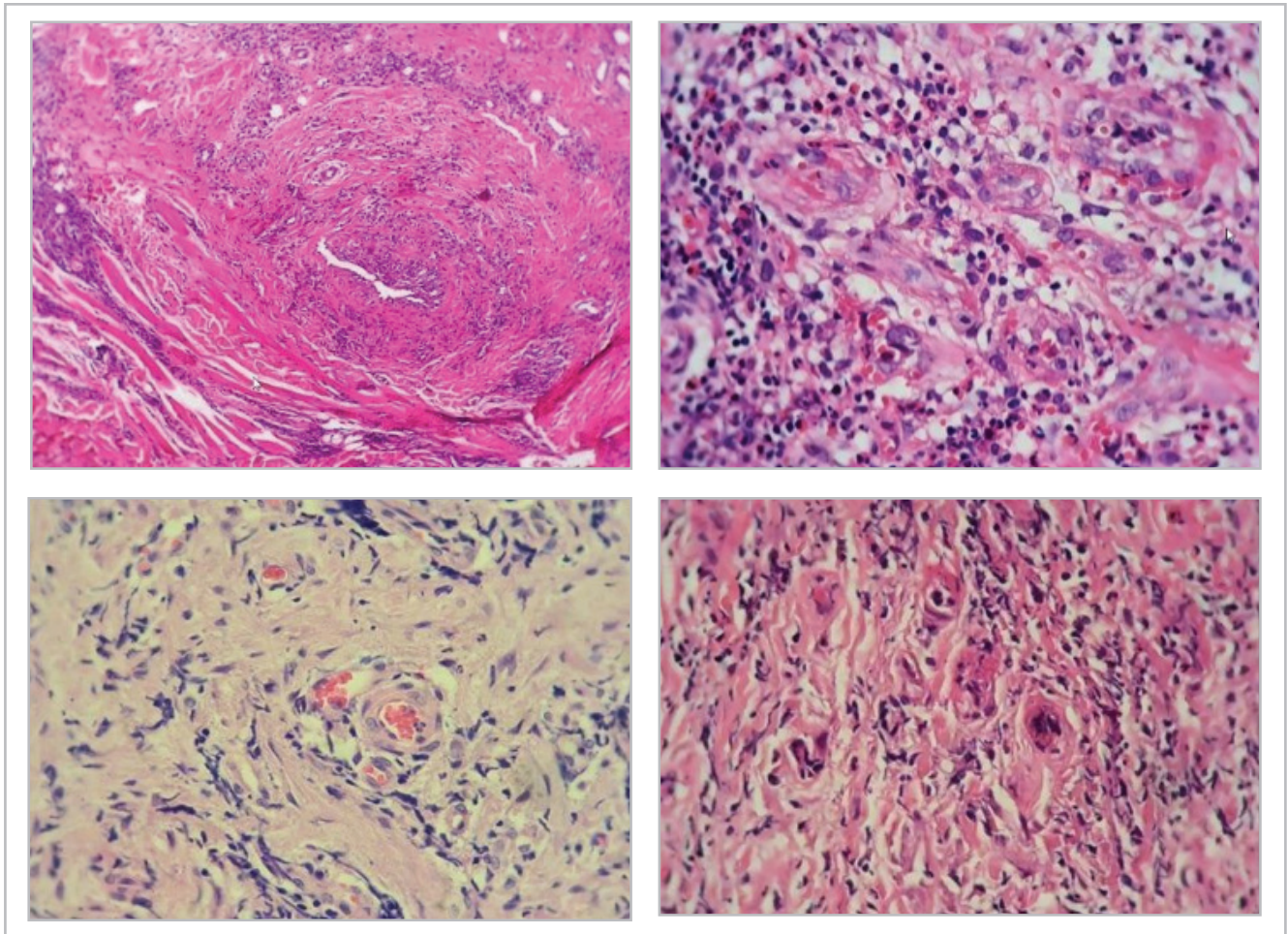


Figura 2. Ulceración, áreas de supuración, infiltrados densos y difusos, con la presencia de acúmulos de histiocitos que corresponden a granuloma, además microangiopatía, necrosis fibrinoide y destrucción arteriolar.

con metotrexate. Con disminución de la secreción nasal y polineuropatía únicamente por una semana, posteriormente con progresión necrotizante del tejido nasal.

Ante la no respuesta al tratamiento se indicó plasmaféresis por cinco sesiones, con buena tolerancia, frenando progresión de la destrucción tisular, con indicación de manejo ambulatorio con micofenolato 500 mg cada 8 horas, pentoxifilina 400 mg cada 12 horas, prednisolona 5 mg/día y para el manejo del dolor tapentadol 50 mg cada 12 horas, pregabalina 25 mg en la mañana y 150 mg cada noche.

Este tratamiento disminuyó la rapidez de la progresión del cuadro clínico, sin lograr remisión del mismo. Al momento del reporte de caso la paciente ha persistido con menor secreción nasal serohemática y persisten síntomas de polineuropatía de miembros inferiores con fuerza actual 4/5.

Discusión

La PGA como se revisará más adelante tiene criterios diagnósticos clínicos, paraclínicos y patológicos que, al no cumplirse en las fases iniciales de este caso, teniendo en

cuenta el mayor beneficio de la paciente, obligó a manejo empírico; sin embargo, sin obtener respuesta efectiva a la terapia a pesar de emplear todas las líneas hasta el momento descritas en el tratamiento de esta enfermedad.

Es una enfermedad con prevalencia de 24-152:1 000 000 (2), que pertenece a un grupo de vasculitis asociadas a ANCA afectando a vasos de pequeño a mediano calibre; estos anticuerpos aparecen positivos en aproximadamente el 70-80% de los pacientes y específicamente el PR3 solo en 10% (4). Se presenta en todas las razas y edades (6)2, con mayor prevalencia entre 45 y 60 años (5), para lo cual se han descrito como factores de riesgo la genética, exposición a sílice, hidrocarburos, humos, pesticidas y agentes infecciosos principalmente *Staphylococcus aureus*, el cual adicionalmente se ha descrito como causante de aumento de la actividad y recaída (5).

Se ha descrito que los (c)-ANCA citoplasmáticos son altamente específicos para la GPA activa y que sus títulos están directamente relacionados con la actividad de la enfermedad, con una alta tasa de falsos negativos de ANCA (30%) (5). La paciente de este caso clínico obtuvo positividad en

los C- ANCA en títulos bajos de forma tardía, siendo las pruebas iniciales negativas.

Histológicamente, la mayoría de muestras tienen hallazgos inespecíficos (5). La tríada clásica de vasculitis, necrosis e inflamación granulomatosa se puede observar hasta en 16% de los casos, la vasculitis y los granulomas se observan juntos hasta en 21-23% se pueden observar rasgos de vasculitis y necrosis (7). En la paciente de este caso clínico, en la última biopsia finalmente se obtuvo la tríada clásica de la representación de la enfermedad.

Tal como ocurrió con esta paciente, los síntomas otorrinolaringológicos clásicos pueden ser la manifestación clínica inicial en 70-100% de los casos (5). La cavidad nasal y los senos paranasales son los sitios más comunes de afectación (85-100%), mientras que la enfermedad otológica se encuentra en aproximadamente 35% (4). Las características más comunes de la actividad de la enfermedad nasal fueron formación de costras, rinorrea sanguinolenta, obstrucción nasal, presentándose perforación septal en 24% de los casos (5) y dolor agudo, fiebre y secreción mucopurulenta en 10% de los pacientes; la zona más afectada fue el seno maxilar. Como presentación atípica de la enfermedad se ha evidenciado afección del sistema neurológico, cardiovascular, cutáneo, gastrointestinal, muscular, articular y oftalmológico (5). En esta paciente se evidenció alteración del sistema nervioso periférico por sus manifestaciones de polineuropatía.

El diagnóstico se basa en los criterios del colegio americano de reumatología en alianza con EULAR (6), el cual se basa en 10 criterios de origen clínico, imagenológico, patológico y de laboratorio, confirmando el diagnóstico al obtener un puntaje mayor o igual a 5 puntos. En el caso puntual de este caso clínico se obtuvo un puntaje inicial de 3 puntos, lo que dificultó el diagnóstico y manejo, pero con la progresión de la enfermedad se obtuvo un puntaje posterior de 10 puntos que confirmó el diagnóstico.

La identificación oportuna de la GPA es importante por razones de pronóstico, porque los regímenes de inmunosupresión pueden inducir una remisión clínica rápida y a largo plazo, reducir la morbilidad y la mortalidad de la enfermedad (8,9), situación que no se presentó en este caso clínico.

El diagnóstico diferencial es amplio, incluye otras vasculitis, otros desordenes autoinmunes, infecciones, tumores, toxicidad por drogas (10). Entre la primera destaca el síndrome de Churg-Strauss que en su fase inicial puede presentar lesión necrotizante del tracto respiratorio, antes de progresar a un ritmo impredecible a una fase generalizada caracterizada por síntomas de vasculitis sistémica; se diferencia por evidencia de eosinofilia tanto en biopsia como en sangre periférica (11).

Entre el diferencial con patologías infecciosas destaca la leishmaniasis, dado que en 10% se presenta lesión de mucosa nasal que puede extenderse a la mucosa oral, laringe y nariz, diagnóstico que puede descartarse si no se cuenta con nexo epidemiológico y mediante biopsia (12,13). La

paracoccidiodomicosis brasiliensis puede generar lesiones destructivas a nivel nasal, sin embargo, se producen por continuidad de lesiones en el labio superior y también puede afectar el sistema gastrointestinal y acompañarse de linfadenopatías (14,15). Por otro lado la tuberculosis (TBC), puede ser la más difícil de diferencial con la PGA, debido a que comparte manifestaciones clínicas, hallazgos histopatológicos como la formación de granulomas y vasculitis y marcadores de laboratorio como la elevación de ANCA en un 10-40% de los pacientes (16), de los cuales puede haber una elevación tipo P-ANCA en el 52.4% y C- ANCA en 38.1% (17), clínicamente puede diferenciarse porque en caso de TBC puede presentar también eritema, urticaria, flictenas; en biopsia se encontraría depósito de inmuno complejo, presencia de linfocitos B y T autoreactivos y en laboratorio ausencia de cultivos positivos ayudan a descartar dicho diagnóstico (18).

En cuanto al tratamiento se han descrito varias fases. La primera fase tiene como objetivo inducir la remisión (9, 19), se recomienda en cuadros tempranos manejo con metotrexate asociado a ácido fólico o folínico y en caso de enfermedad grave, mientras haya una adecuada estabilidad clínica, administración de ciclofosfamida (intravenosa u oral) y prednisolona (20) y teniendo en cuenta efectos secundarios propios de la ciclofosfamida como infecciones, supresión de la médula ósea, cistitis y toxicidad (8). El rituximab es eficaz como agente inmunosupresor, por lo que puede utilizarse como alternativa a la ciclofosfamida (8, 9, 19) aunque con una eficacia similar (1). Se destaca que la paciente recibió todos los tratamientos de esta primera fase, sin obtener respuesta.

La segunda fase, conocida como la fase de mantenimiento, evitando nuevas exacerbaciones de la enfermedad, consiste en administración de glucocorticoides en dosis bajas y azatioprina, leflunomida o metotrexato, que debe mantenerse al menos por 18 meses (20). Solamente en caso de insuficiencia renal rápidamente progresiva o hemorragia pulmonar difusa grave, se ha recomendado plasmaféresis. Sin embargo, su eficacia no ha sido bien estudiada (5, 9). Debido a la refractariedad de la enfermedad en este caso clínico, se requirió como medida alternativa el uso de la plasmaféresis, con lo que se obtuvo mejor respuesta clínica sin remisión completa de la enfermedad.

De este caso se resaltan las dificultades diagnósticas obtenidas por haber tenido una prueba inicial de títulos C-ANCA negativos, aunado a biopsias inespecíficas, con refractariedad al tratamiento estándar descrito en la literatura científica, obligando a los clínicos a buscar diagnósticos diferenciales y tomar decisiones basados en criterios clínicos dado la severidad y progresión del cuadro clínico.

Conclusión

El diagnóstico de PGA puede ser difícil ante falta de hallazgos de laboratorio, imagenológicos y patológicos en las fases iniciales, lo que hace necesario un equipo multi-

disciplinario para realizar un diagnóstico oportuno e inicio de terapia específica oportuna intentando evitar progresión y complicaciones. Consideramos que se necesitan estudios en búsqueda de terapias más efectivas que logren frenar el curso clínico, debido a que en casos como el que se presenta, esta puede ser refractaria.

Referencias

1. **Kallenberg CGM, Heeringa P, Stegeman CA.** Mechanisms of Disease: pathogenesis and treatment of ANCA-associated vasculitides. *Nat Clin Pract Rheumatol.* 2006; **2(12)**: 661-70.
2. **Hoffman GS, Kerr GS, Leavitt RY, Hallahan CW, Lebovics RS, Travis WD, et al.** Wegener granulomatosis: an analysis of 158 patients. *Ann Intern Med.* 1992; **116(6)**: 488-98.
3. **Appel GB, Gee B, Kashgarian M, Hayslett JP.** Wegener's granulomatosis - clinical-pathologic correlations and long-term course. *Am J Kidney Dis Off J Natl Kidney Found.* 1981; **1(1)**: 27-37.
4. **Greco A, Marinelli C, Fusconi M, Macri G, Gallo A, De Virgilio A, et al.** Clinic manifestations in granulomatosis with polyangiitis. *Int J Immunopathol Pharmacol.* 2016; **29(2)**:151-9.
5. **Milkowska-Dymanowska J, Laskowska P, Rzuczkowski M, Białas AJ, Piotrowski WJ, Górski P.** Untypical Manifestations of Granulomatosis with Polyangiitis—A Review of the Literature. *SN Compr Clin Med.* 2019; **1(8)**:616-26.
6. **Robson JC, Grayson PC, Ponte C, Suppiah R, Craven A, Judge A, et al.** 2022 American College of Rheumatology/European Alliance of Associations for Rheumatology Classification Criteria for Granulomatosis With Polyangiitis. *Arthritis Rheumatol.* 2022; **74(3)**:393-9.
7. **Barrett AW.** Wegener's granulomatosis of the major salivary glands. *J Oral Pathol Med Off Publ Int Assoc Oral Pathol Am Acad Oral Pathol.* 2012; **41(10)**:721-7.
8. **Langford CA.** Update on the treatment of granulomatosis with polyangiitis (Wegener's). *Curr Treat Options Cardiovasc Med.* 2012; **14(2)**:164-76.
9. **Pagnoux C, Guillevin L.** Treatment of granulomatosis with polyangiitis (Wegener's). *Expert Rev Clin Immunol.* 2015; **11(3)**:339-48.
10. **Garlapati P, Qurie A.** Granulomatosis with Polyangiitis. StatPearls; 2022. Disponible en: <http://www.ncbi.nlm.nih.gov/books/NBK557827/>
11. **Specks U, DeRemee RA.** Granulomatous vasculitis. Wegener's granulomatosis and Churg-Strauss syndrome. *Rheum Dis Clin North Am.* 1990; **16(2)**:377-97.
12. **Rojas J, Jaimes J, Hugo Rojas V, Figueroa V, Corcuera R, Arenas J, García Reynoso J.** Wegener's granulomatosis and differential diagnosis of mucosal leishmaniasis. *Clin Case Rep.* 2021; **9(6)**:e04280.
13. **Brahn E, Pegues DA, Yao Q, Craft N.** Mucocutaneous leishmaniasis masquerading as Wegener granulomatosis. *J Clin Rheumatol Pract Rep Rheum Musculoskelet Dis.* 2010; **16(3)**:125-8.
14. **Albuquerque Neto ADD, Araújo AVA, Cerqueira DA, Cesconetto LDA, Provenzano N, Oliveira EMF de.** Diagnosis and Treatment of Paracoccidioidomycosis in the Maxillofacial Region: A Report of 5 Cases. *Case Rep Otolaryngol.* 2018; **2018**:e1524150.
15. **Janete Grando L, Somacarrera Pérez ML, Luckmann Fabro SM, Meurer MI, Riet Correa Rivero E, Modolo F.** Paracoccidioidomycosis: Manifestaciones orales e implicaciones sistémicas. *Av En Odontostomatol.* 2010; **26(6)**.
16. **Nava-Castañeda Á, Martín F, Voorduin S, Zuazo F.** Tuberculosis, granulomatosis with polyangiitis, or both? A case report. *Arch Soc Esp Ophthalmol Engl Ed.* 2018; **93(2)**:101-4.
17. **Pradhan VD, Badakere SS, Ghosh K, Pawar AR.** Spectrum of anti-neutrophil cytoplasmic antibodies in patients with pulmonary tuberculosis overlaps with that of Wegener's granulomatosis. *Indian J Med Sci.* 2004; **58(7)**:283-8.
18. **Franco CJV.** A challenging differential diagnosis: Granulomatosis with polyangiitis and tuberculosis. *Int. J Clin Rheumatol.* 2020; **15(4)**:88-92.
19. **Comarmond C, Cacoub P.** Granulomatosis with polyangiitis (Wegener): clinical aspects and treatment. *Autoimmun Rev.* 2014; **13(11)**:1121-5.
20. **Mukhtyar C, Guillevin L, Cid MC, Dasgupta B, de Groot K, Gross W, et al.** EULAR recommendations for the management of primary small and medium vessel vasculitis. *Ann Rheum Dis.* 2009; **68(3)**:310-7.

