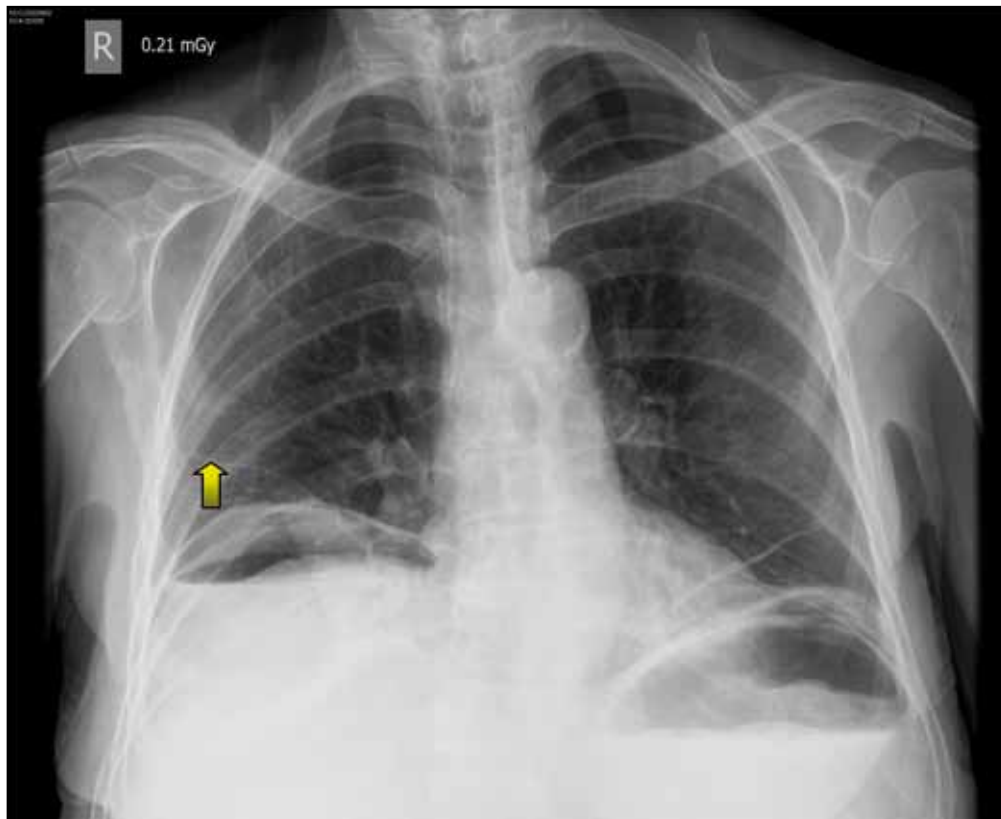


## Neumoperitoneo

## Pneumoperitoneum

GERMÁN DEVIA • BOGOTÁ, D.C. (COLOMBIA)



Paciente quien es redireccionado de su IPS por diarrea y náuseas. La paciente refiere cuadro clínico de cuatro días de evolución dado por deposiciones líquidas en número de tres abundantes y con moco, además refiere dolor abdominal y náuseas. Niega otra sintomatología. Refiere paciente que ha perdido más o menos 10 kilos en 20-30 días. Hiporexia. No otros síntomas. Como únicos antecedentes se encuentra una histerectomía e hipertensión arterial, al examen físico de ingreso se encontraba hemodinámicamente estable con algo de dolor abdominal a la palpación, pero sin signos de irritación peritoneal. La paciente se ingresa a observación clínica con diagnóstico de diarrea secundaria a gastroenteritis infecciosa y se inicia manejo médico en observación clínica. Posteriormente la paciente se deteriora con hipotensión arterial, taquicardia, taquipnea y elevación súbita de los azoados, es trasladada a la unidad de reanimación

para manejo y definir terapia de reemplazo renal, durante el estudio se realizan Rx de tórax que documentan un neumoperitoneo (flecha amarilla), por lo que la paciente es llevada a laparotomía exploratoria, donde se documenta úlcera gástrica prepilórica en cara anterior perforada de  $\pm 1$  cm de diámetro; masa tumoral dependiente de vesícula biliar, que infiltra mesocolon transverso y lóbulo hepático derecho; múltiples lesiones nodulares en parénquima hepático, ascitis de  $\pm 3000$  cc, carcinomatosis. La paciente fue trasladada a cuidados intensivos y en el posoperatorio inmediato fallece.

El neumoperitoneo clínicamente es difícil de diagnosticar, por lo que ante la sospecha de una perforación de víscera hueca secundaria a patología infecciosa, intraabdominal obstrucción intestinal, masas, etc., el examen diagnóstico de elección es la radiografía de tórax, el diagnóstico temprano de esta entidad puede ayudar a un adecuado desenlace clínico.

Dr. Germán Devia Jaramillo: Médico Especialista en Medicina de Emergencias, Universidad del Rosario. Coordinador Sala de Emergencias Hospital Universitario Mayor Instructor de Práctica Medicina de Emergencias Universidad del Rosario. Bogotá, D.C. (Colombia).  
Correspondencia. Dr. Germán Devia Jaramillo. Bogotá, D.C. (Colombia). • E-mail: germandevia@gmail.com • Recibido: 18/X/2011 Aceptado: 27/XI/2011